PRESERVAÇÃO ÓSSEA E MANUTENÇÃO ESTÉTICA DOS TECIDOS MOLES POR MEIO DA TÉCNICA SOCKET-SHIELD: Uma revisão da literatura[1]

BONE PRESERVATION AND AESTHETIC MAINTENANCE OF SOFT TISSUES THROUGH THE SOCKET-SHIELD TECHNIQUE: A Literature Review

Eduarda Nunes Barbosa[2]

Michelly Emanuella Silva Damaceno[3]

Luiz Felipe Rodrigues Siqueira[4]

RESUMO

O presente estudo teve como objetivo analisar as evidências clínicas, os benefícios, as limitações e as perspectivas futuras da *Socket Shield Technique* (SST) na implantodontia, comparando seu desempenho com o das técnicas convencionais de implante imediato. Trata-se de uma revisão integrativa da literatura, baseada em quinze estudos científicos publicados entre 2021 e 2025, incluindo revisões sistemáticas, ensaios clínicos, estudos prospectivos, relatos de caso e análises in vitro. As informações foram organizadas conforme critérios metodológicos, abrangendo amostra, intervenção, acompanhamento e principais resultados. As evidências apontaram que a SST apresenta alta taxa de sucesso clínico (superior a 95%), menor perda óssea marginal (≈0,4 mm) e melhores índices estéticos (PES ≈12), com baixo índice de complicações (<10%), geralmente manejáveis e sem prejuízo funcional. A preservação do fragmento radicular vestibular mostrou-se eficaz para manter a vascularização e o contorno gengival, favorecendo a estabilidade dos tecidos peri-implantares. Observou-se ainda que a integração da SST com planejamento digital, microscopia oral e tecnologia CAD/CAM amplia a precisão cirúrgica e a previsibilidade estética. Conclui-se que a técnica Socket Shield constitui uma abordagem minimamente invasiva, segura e biologicamente integrada, com grande potencial de consolidação como protocolo padrão na implantodontia estética moderna.

Palavras-chave: implante dentário; técnica *Socket-Shield*; carga imediata em implante dentário.

ABSTRACT

---

[1] Trabalho de Conclusão de Curso apresentado ao Centro Universitário Mais - UNIMAIS, como requisito parcial para a obtenção do título de Bacharel em Odontologia, no segundo semestre de 2025.

[2] Acadêmico(a) do 10º Período do curso de Odontologia pelo Centro Universitário Mais - UNIMAIS. E-mail: eduarda@aluno.facmais.edu.br

[3] Acadêmico(a) do 10º Período do curso de Odontologia pelo Centro Universitário Mais - UNIMAIS. E-mail: michellysilva@aluno.facmais.edu.br

[4] Professor-Orientador. Mestre em Odontologia. Docente do Centro Universitário Mais - UNIMAIS. E-mail: luizsiqueira@facmais.edu.br

This study aimed to analyze the clinical evidence, benefits, limitations, and prospects of the Socket Shield Technique (SST) in contemporary implantology, comparing its performance with that of conventional immediate implant techniques. This is an integrative literature review based on fifteen scientific studies published between 2021 and 2025, including systematic reviews, clinical trials, prospective studies, case reports, and in vitro analyses. The information was organized according to methodological criteria, covering sample, intervention, follow-up, and main outcomes. The evidence indicated that SST has a high clinical success rate (over 95%), less marginal bone loss (≈0.4 mm), and better aesthetic indices (PES ≈12), with a low complication rate (<10%), generally manageable complications, and without functional impairment. Preservation of the vestibular root fragment proved effective in maintaining vascularization and gingival contour, favoring the stability of peri-implant tissues. It was also observed that the integration of SST with digital planning, oral microscopy, and CAD/CAM technology increases surgical precision and aesthetic predictability. It is concluded that the Socket Shield technique constitutes a minimally invasive, safe, and biologically integrated approach, with great potential to become a standard protocol in modern aesthetic implantology.

Keywords: dental implant; Socket-Shield technique; immediate loading of dental implants.

1 INTRODUÇÃO

A implantodontia busca aliar previsibilidade funcional e excelência estética, especialmente em regiões anteriores da maxila, onde as demandas dos pacientes são mais elevadas. No entanto, a reabsorção óssea alveolar após a extração dentária continua sendo um dos maiores desafios clínicos, podendo comprometer não apenas a estabilidade dos implantes, mas também o contorno gengival e a harmonia do sorriso (Altalhi et al., 2025). Nesse contexto, a Técnica *Socket-Shield* (SST) tem sido proposta como alternativa inovadora para reduzir as alterações volumétricas pós-extração e garantir melhores resultados estéticos (De Angelis et al., 2021).

A delimitação deste estudo concentra-se, portanto, na análise da eficácia da SST na preservação óssea e na manutenção estética dos tecidos moles peri-implantares. Estudos recentes sugerem que a técnica apresenta taxas de sobrevivência semelhantes às dos implantes convencionais, mas com menor perda óssea marginal e melhor desempenho no *Pink Esthetic Score* (PES) (Bohórquez et al., 2021; Oliva et al., 2023). Outros trabalhos destacam que a preservação seletiva da raiz vestibular contribui para a estabilidade do perfil de emergência e a manutenção da tábua óssea vestibular, aspectos fundamentais em zonas estéticas (Lin et al., 2022; Santhanakrishnan et al., 2021).

Diante desse panorama, formula-se o seguinte problema de pesquisa: em que medida a SST é eficaz na preservação óssea e na manutenção estética dos tecidos moles peri-implantares em comparação com outras estratégias de preservação alveolar? Tal questão se mostra relevante considerando que, embora estudos clínicos e revisões sistemáticas apontem resultados promissores, ainda não há consenso definitivo sobre a previsibilidade da técnica em longo prazo (Ogawa et al., 2022; Sharma et al., 2022).

O objetivo desta pesquisa é analisar criticamente as evidências científicas disponíveis sobre a aplicação da SST, com foco em sua efetividade para preservar a tábua óssea vestibular e garantir a estabilidade estética dos tecidos moles. Como objetivos específicos, busca-se: (i) descrever os fundamentos biológicos e clínicos da técnica, (ii) comparar seus resultados com outras estratégias de preservação alveolar, (iii) identificar complicações e limitações relatadas na literatura e (iv) discutir sua aplicabilidade clínica à luz das evidências atuais.

A justificativa para esta investigação fundamenta-se na crescente demanda por protocolos implantológicos que aliem eficiência funcional à preservação estética. Em áreas estéticas, até mesmo pequenas alterações no contorno gengival podem comprometer significativamente o resultado e a satisfação do paciente (Gómez-Meda et al., 2022). A literatura indica que a SST pode minimizar a necessidade de enxertos ósseos e procedimentos reconstrutivos adicionais (Mato et al., 2022), além de reduzir complicações relacionadas à remodelação pós-extração (He et al., 2025; Tang; Li; Song, 2025). Assim, analisar criticamente as evidências sobre essa técnica pode oferecer subsídios relevantes para a prática clínica baseada em evidências.

No que se refere à metodologia, este estudo foi desenvolvido por meio de uma revisão da literatura, considerando ensaios clínicos randomizados, estudos prospectivos e retrospectivos, relatos de casos e revisões sistemáticas publicados entre 2020 e 2025. Os artigos foram selecionados em bases científicas reconhecidas, com critérios de inclusão voltados especificamente para investigações sobre a SST em implantes imediatos na zona estética. Essa abordagem metodológica permite reunir e comparar dados de diferentes contextos clínicos, fortalecendo a análise crítica e a validade das conclusões.

A estrutura deste artigo está organizada da seguinte forma: na introdução, apresenta-se a delimitação do tema, o problema de pesquisa, os objetivos, a justificativa, a metodologia e a organização do trabalho. Em seguida, desenvolve-se a revisão da literatura, na qual são discutidos os principais conceitos, resultados clínicos e limitações da SST a partir dos estudos analisados. Posteriormente, a conclusão retoma os objetivos propostos e responde ao problema de pesquisa, destacando implicações clínicas e sugerindo caminhos para futuras investigações.

2 METODOLOGIA

O presente estudo caracteriza-se como uma revisão da literatura, cujo objetivo foi analisar criticamente as evidências científicas disponíveis sobre a aplicação da SST, com foco em sua efetividade para preservar a tábua óssea vestibular e garantir a estabilidade estética dos tecidos moles. A escolha por esse tipo de pesquisa se justifica pela possibilidade de reunir, sintetizar e discutir criticamente evidências científicas recentes, de forma a oferecer subsídios teóricos que fundamentem a prática clínica baseada em evidências.

A estratégia de busca foi realizada na base de dados PubMed/MEDLINE, considerada referência para pesquisas em ciências da saúde e odontologia. Para tanto, foram definidos descritores em português e inglês, de acordo com os termos DeCS/MeSH: Implante dentário, Técnica *Socket-Shield* e Carga imediata em implante dentário. Esses descritores foram combinados por meio dos operadores booleanos AND e OR, de forma a ampliar a sensibilidade da busca e garantir a inclusão de artigos pertinentes ao tema.

O processo de busca inicial resultou em 262 registros. Após aplicação dos

filtros (publicações entre 2020 e 2025, disponíveis em texto completo e em português, inglês ou espanhol), foram selecionados 189 artigos para triagem. Em seguida, realizou-se a remoção de duplicatas (n = 23) e de estudos fora do escopo temático (n = 20). Restaram 30 artigos elegíveis, dos quais 20 foram avaliados em texto completo. Após a leitura integral, 15 estudos atenderam integralmente aos critérios de inclusão e foram incorporados à revisão.

Os critérios de inclusão abrangeram: ensaios clínicos randomizados, estudos prospectivos e retrospectivos, relatos de casos, revisões sistemáticas e meta-análises que abordassem diretamente a SST e sua relação com a preservação óssea e a estética dos tecidos moles. Os critérios de exclusão compreenderam publicações fora do período de 2020 a 2025, estudos em idiomas distintos do português, inglês e espanhol, revisões de literatura narrativa, livros, monografias, cartas ao editor e trabalhos que não contemplassem os descritores estabelecidos.

O processo de seleção dos artigos foi registrado em fluxograma, contemplando as etapas de identificação, triagem, elegibilidade e inclusão, seguindo modelo semelhante ao preconizado pelo protocolo PRISMA. Os dados extraídos dos estudos foram organizados em quadros e tabelas comparativas, permitindo análise descritiva e discussão crítica dos achados.

3 REVISÃO DE LITERATURA

3.1 A Implantodontia e os Desafios Estéticos e Funcionais

A implantodontia tem avançado de forma significativa, permitindo reabilitações funcionais e estéticas cada vez mais previsíveis. No entanto, a reabsorção óssea fisiológica subsequente à extração dentária permanece como um dos maiores desafios, especialmente em áreas anteriores da maxila, onde a estética é prioridade. Essa perda óssea pode comprometer tanto a estabilidade do implante quanto a harmonia gengival e o contorno do sorriso, exigindo novas estratégias terapêuticas (Altalhi et al., 2025).

Abordagens tradicionais, como o implante imediato e o uso de enxertos, embora amplamente utilizadas, apresentam limitações, pois não impedem de forma absoluta a remodelação da tábua óssea vestibular. A consequência é a ocorrência frequente de recessão gengival e perda estética, o que afeta diretamente os resultados clínicos em longo prazo (Bohórquez et al., 2021). A necessidade de aliar função mastigatória e estética tem impulsionado o desenvolvimento de técnicas inovadoras, capazes de responder às demandas dos pacientes e dos profissionais.

A literatura evidencia que a estética peri-implantar vai além da sobrevivência do implante, incluindo também a manutenção da papila interdental e do volume gengival, fatores essenciais para um resultado natural. De Angelis et al. (2021) destacam que a previsibilidade estética depende da preservação óssea vestibular e da estabilidade dos tecidos moles, pois alterações mínimas no contorno gengival já comprometem a harmonia do sorriso. Esse aspecto reforça a importância de abordagens que priorizem tanto os tecidos duros quanto os tecidos moles peri-implantares.

Mesmo com o uso de técnicas de enxertia e preservação alveolar, a remodelação óssea continua sendo um processo inevitável. Gómez-Meda et al. (2022) observaram que tanto o uso de enxerto de tecido conjuntivo quanto a aplicação da SST resultaram em ganhos volumétricos gengivais e ósseos; contudo, ainda houve remodelação significativa da crista alveolar. Esse dado demonstra que,

apesar de intervenções complementares, a manutenção integral da estrutura alveolar ainda é um desafio clínico relevante.

Neste cenário, a SST surge como alternativa diferenciada. He et al. (2025) descrevem que a preservação seletiva do fragmento radicular vestibular durante a extração permite manter o ligamento periodontal e as fibras de Sharpey, garantindo aporte vascular e integridade óssea vestibular. Essa barreira biológica protege a tábua vestibular e favorece a manutenção do perfil de emergência do implante, com impacto positivo sobre os resultados estéticos.

Os benefícios da técnica têm sido reforçados por estudos de síntese. Lin et al. (2022), em revisão sistemática e meta-análise, concluíram que a SST apresenta menores índices de perda óssea marginal e melhores escores no PES quando comparada ao implante imediato convencional. Esses resultados indicam que preservar parte da raiz dentária pode ser decisivo para manter estética e função, mesmo que as taxas de falha se mantenham semelhantes às técnicas tradicionais.

Além dos parâmetros clínicos, a satisfação do paciente tem sido destacada como elemento central no sucesso terapêutico. Santhanakrishnan et al. (2021), em ensaio clínico randomizado, observaram que pacientes submetidos à SST relataram maior satisfação estética, resultado da menor redução da crista óssea e da manutenção do contorno gengival. Esses achados reforçam que a estética percebida pelo paciente é tão importante quanto os indicadores objetivos de sucesso.

A preservação da estética peri-implantar, portanto, deve ser entendida como parte integrante da longevidade funcional dos implantes. Shadid (2022), em estudo prospectivo, demonstrou que a técnica não apenas preserva os tecidos duros e moles, mas também pode gerar ganho volumétrico ósseo, resultando em maior estabilidade funcional e melhor desempenho estético. Essa evidência corrobora a noção de que os desafios atuais da implantodontia envolvem equilibrar previsibilidade funcional e excelência estética.

Assim, a literatura recente confirma que, embora a sobrevivência do implante continue sendo requisito essencial, a preservação da estética peri-implantar tornou-se o maior desafio clínico da implantodontia. Estratégias inovadoras como SST, relatadas em diferentes contextos clínicos e revisões (Oliva et al., 2023; Sharma et al., 2022), têm se mostrado promissoras ao reduzir a reabsorção da tábua vestibular e preservar o contorno gengival.

3.2 Evolução das Estratégias de Preservação Alveolar

A preservação alveolar tem sido objeto de intenso estudo na implantodontia, especialmente em regiões estéticas, onde a reabsorção da tábua óssea vestibular pode comprometer o resultado clínico. Entre as estratégias tradicionalmente aplicadas, destacam-se os enxertos ósseos, as membranas de regeneração tecidual e o implante imediato. Essas técnicas buscam reduzir a remodelação óssea fisiológica subsequente à extração, com resultados clínicos favoráveis em muitos casos, mas que ainda apresentam limitações quanto à previsibilidade estética e à manutenção do contorno ósseo e gengival (Altalhi et al., 2025).

Os enxertos ósseos têm sido amplamente empregues para manter o volume alveolar após extrações dentárias, sendo frequentemente associados ao uso de membranas de regeneração tecidual guiada. Embora promovam maior preenchimento do alvéolo e retardem a remodelação óssea, tais métodos não eliminam completamente a perda da tábua vestibular. Essa limitação é

especialmente evidente em casos de espessura óssea reduzida, onde a reabsorção ocorre de forma acelerada, comprometendo o suporte gengival e a estética da região (Bohórquez et al., 2021).

Outra abordagem importante tem sido o implante imediato, que visa reduzir o tempo de tratamento e minimizar a reabsorção por meio da instalação do implante logo após a extração. Entretanto, estudos demonstram que, apesar de diminuir o colapso alveolar, essa técnica não garante preservação total da cortical vestibular. De Angelis et al. (2021) ressaltam que a remodelação óssea continua sendo significativa mesmo com implantes imediatos, o que pode comprometer o perfil de emergência e a estabilidade estética de longo prazo.

Nesse sentido, estratégias complementares foram propostas, como a combinação de implante imediato com enxertos ou membranas. Gómez-Meda et al. (2022) investigaram a associação entre implante imediato e enxerto conjuntivo, observando ganhos volumétricos nos tecidos peri-implantares. Apesar disso, o estudo concluiu que a remodelação óssea ocorreu de forma inevitável, confirmando que, embora úteis, as técnicas convencionais não asseguram integralmente a preservação da tábua vestibular.

Diante das limitações mencionadas, a literatura recente introduziu a SST como alternativa diferenciada. He et al. (2025) descrevem que o princípio da técnica consiste na preservação do fragmento radicular vestibular, mantendo o ligamento periodontal e as fibras de Sharpey, o que possibilita conservação da vascularização local e redução da reabsorção óssea. Esse conceito representa uma mudança de paradigma, pois, em vez de substituir ou regenerar o tecido perdido, busca-se preservar estruturas biológicas já existentes.

Os benefícios da SST têm sido confirmados por revisões sistemáticas e estudos comparativos. Lin et al. (2022) identificaram que a técnica apresenta menor perda óssea marginal e melhores resultados estéticos em comparação com o implante imediato convencional, ainda que com taxas de sobrevivência semelhantes. Essa evidência reforça que a preservação do fragmento radicular vestibular pode atuar como barreira biológica eficaz contra a remodelação óssea e a recessão gengival.

Santhanakrishnan et al. (2021), em ensaio clínico randomizado, concluíram que a técnica resultou em menor redução da crista óssea e maior satisfação estética dos pacientes em comparação ao implante imediato e ao implante tardio com preservação alveolar. Tais achados confirmam que a SST não apenas preserva os tecidos peri-implantares, mas também impacta diretamente na percepção estética dos pacientes, aspecto cada vez mais valorizado na prática clínica. Shadid (2022) acrescenta que, ao preservar estruturas naturais, a técnica permite não apenas evitar complicações relacionadas à reabsorção, mas também promover ganhos volumétricos, consolidando-se como abordagem promissora para a implantodontia.

3.3 Fundamentos Biológicos e Mecânicos da SST

A SST baseia-se na preservação da porção radicular vestibular durante a extração dentária, com o objetivo de conservar estruturas biológicas fundamentais para a manutenção da estética e da função. Segundo He et al. (2025), ao manter o fragmento radicular vestibular, é possível preservar o ligamento periodontal e as fibras de Sharpey, que são essenciais para a manutenção do suprimento sanguíneo e da integridade da tábua óssea vestibular. Essa preservação contribui para a redução da remodelação óssea fisiológica, processo que geralmente compromete o

contorno gengival e a estabilidade peri-implantar em reabilitações convencionais.

A importância do ligamento periodontal na SST é amplamente destacada na literatura. De acordo com Lin et al. (2022), a permanência desse tecido promove continuidade da vascularização alveolar, o que reduz a reabsorção e mantém maior espessura óssea vestibular em comparação a casos de implante imediato convencional. Esse efeito tem impacto direto não apenas na manutenção do volume ósseo, mas também na preservação da papila interdental e da harmonia gengival, elementos determinantes para a estética em áreas anteriores.

Além do aspecto vascular, a SST também influencia a adaptação dos tecidos moles. Bohórquez et al. (2021) observaram que pacientes tratados com a técnica apresentaram resultados significativamente melhores no PES em comparação aos submetidos a implante imediato tradicional. Esse ganho está associado à preservação do contorno gengival vestibular, que permanece sustentado pela raiz mantida, evitando colapsos teciduais frequentemente observados em técnicas convencionais.

Do ponto de vista biológico, a manutenção da porção radicular vestibular funciona como uma barreira natural contra a remodelação óssea. Altalhi et al. (2025) ressaltam que, ao preservar essa estrutura, há menor perda óssea horizontal e vertical, o que contribui para resultados estéticos mais estáveis em longo prazo. Apesar disso, os autores reconhecem que a execução da técnica exige grande habilidade cirúrgica, visto que falhas no preparo do fragmento podem gerar complicações, como mobilidade ou infecção.

No que se refere à estabilidade mecânica, estudos in vitro ajudam a esclarecer os limites da técnica. Shinde et al. (2024), por meio de análise por elementos finitos, demonstraram que a espessura do fragmento radicular influencia diretamente na distribuição de tensões. Shields muito espessos (>1,5 mm) apresentaram maior acúmulo de estresse, podendo comprometer a previsibilidade, enquanto espessuras entre 1,0 e 1,5 mm mostraram-se mais equilibradas, favorecendo tanto a preservação biológica quanto a estabilidade mecânica. Esse achado é crucial para orientar protocolos cirúrgicos mais padronizados.

Estudos clínicos também corroboram essas evidências mecânicas. Shadid (2022), em série prospectiva de um ano, observou preservação óssea e ganho volumétrico em pacientes tratados com a técnica, reforçando que a manutenção de fragmentos radiculares bem adaptados pode garantir estabilidade funcional e estética. Entretanto, casos de exposição ou mobilidade do *shield* ainda foram registrados, ressaltando que a seleção criteriosa do caso clínico e a correta execução técnica são determinantes para o sucesso.

A literatura também enfatiza o papel da SST na integração entre tecidos duros e moles. Santhanakrishnan et al. (2021), em ensaio clínico randomizado, concluíram que a técnica apresentou menor redução da crista óssea e maior satisfação estética em comparação com implante imediato e implante tardio após preservação alveolar. Esses resultados indicam que a manutenção do fragmento radicular vestibular atua como suporte biológico não apenas para o osso, mas também para os tecidos moles peri-implantares.

Autores como Sharma et al. (2022) reforçam que a SST representa um avanço significativo na implantodontia por integrar fundamentos biológicos e mecânicos em um único procedimento. Contudo, destacam que a técnica é altamente sensível, dependendo de rigor técnico no preparo e na espessura do fragmento, além de acompanhamento clínico de longo prazo para avaliar sua previsibilidade. A técnica, portanto, apresenta potencial de redefinir padrões na

preservação estética e funcional, mas ainda requer maior padronização e evidências robustas para consolidar sua utilização ampla.

3.4 Evidências Clínicas sobre a SST

As evidências clínicas mais recentes reforçam o potencial da SST como uma abordagem promissora na implantodontia contemporânea, especialmente em áreas estéticas e situações de trauma dentário. Essa técnica, que consiste na preservação parcial da raiz dentária para manter a tábua óssea vestibular, tem sido amplamente investigada em revisões sistemáticas, ensaios clínicos randomizados, séries prospectivas e relatos de caso que exploram desde os resultados funcionais até a integração com tecnologias digitais e microscopia cirúrgica.

Diversas revisões sistemáticas consolidaram a evidência científica sobre a previsibilidade da SST. Altalhi et al. (2025) realizaram uma meta-análise abrangente que incluiu 11 estudos clínicos, concluindo que a técnica apresenta alta taxa de sobrevivência dos implantes e significativa redução da perda óssea marginal, além de melhores índices estéticos quando comparada a protocolos convencionais de implante imediato. De modo semelhante, Lin et al. (2022) e Oliva et al. (2023) reforçaram esses achados, indicando menor perda óssea vestibular e superioridade estética medida pelo PES. Oliva et al. reportaram taxa de sobrevivência de 98,6% e complicações inferiores a 4%, consolidando a SST como alternativa viável, embora ainda dependente de padronização metodológica.

Outros autores, como Bohórquez et al. (2021) e Ogawa et al. (2022), também observaram resultados comparáveis em termos de sobrevivência, porém com melhores parâmetros estéticos e menor reabsorção óssea no grupo SST. Apesar da alta heterogeneidade entre os estudos, as evidências convergem quanto à eficácia da técnica na preservação dos tecidos peri-implantares.

Entre os ensaios clínicos randomizados, destaca-se o de Santhanakrishnan et al. (2021), que comparou a SST com o implante imediato convencional e o implante tardio após preservação alveolar. Em 75 pacientes avaliados, o grupo SST apresentou menor reabsorção da crista óssea (0,05 mm) e melhor desempenho estético, reforçando sua eficácia em zonas de alta demanda estética.

Resultados semelhantes foram observados na série prospectiva de Shadid (2022), em que 10 implantes instalados com SST obtiveram 100% de sobrevivência e mínima perda óssea marginal (0,08–0,21 mm), além de elevado PES médio de 8,65, evidenciando preservação tecidual e estabilidade funcional após um ano.

Em Gómez-Meda et al. (2022), a associação da SST ao enxerto de tecido conjuntivo (CTG) demonstrou aumento significativo na espessura gengival e estabilidade óssea, sugerindo que ambas as abordagens podem sinergicamente contribuir para o volume e estética peri-implantar.

Os relatos clínicos mais recentes ilustram avanços tecnológicos aplicados à SST, destacando o papel da microscopia oral e da cirurgia guiada digital na precisão cirúrgica e previsibilidade dos resultados. He et al. (2025) descreveram o uso de microscopia para o preparo radicular, obtendo excelente estabilidade óssea após 24 meses e altos índices estéticos (PES 13; WES 9), com mínima reabsorção marginal.

De forma complementar, Mato et al. (2022) relataram a aplicação integrada da SST com planejamento digital e carga imediata, utilizando guia cirúrgico CAD/CAM e enxerto xenógeno. O acompanhamento de dois anos revelou ausência de inflamação, manutenção da papila e resultados estéticos superiores, evidenciando o

potencial da técnica quando associada a fluxos digitais.

Além dos casos eletivos, a SST tem sido aplicada com sucesso em situações de trauma dentário, permitindo preservar a morfologia alveolar e otimizar a reabilitação imediata. Tang, Li & Song (2025) relataram o uso da técnica em paciente com fratura traumática de incisivos superiores, obtendo neoformação óssea e manutenção estética após um ano, com o uso inovador do próprio dente fraturado como coroa provisória. De modo semelhante, Shanmugam et al. (2024) observaram excelente integração óssea e estabilidade gengival em paciente jovem submetida à SST após trauma, reforçando o potencial regenerativo e conservador da técnica.

3.5 Benefícios da SST

A SST tem se consolidado como uma abordagem cirúrgica inovadora na implantodontia contemporânea, com evidências crescentes de que sua aplicação proporciona resultados superiores em preservação tecidual, estética e redução da necessidade de enxertos complementares. Diversos estudos clínicos e revisões sistemáticas indicam que a manutenção parcial da raiz dentária vestibular atua como uma barreira fisiológica, promovendo estabilidade óssea e gengival ao longo do tempo e minimizando os efeitos colaterais comumente observados em implantes imediatos convencionais.

A principal vantagem da SST é a preservação da tábua óssea vestibular e dos tecidos gengivais, reduzindo a reabsorção pós-exodontia e garantindo melhor manutenção do volume alveolar. Altalhi et al. (2025) demonstraram, em meta-análise, que a SST reduz significativamente a perda óssea marginal e horizontal, mantendo os contornos ósseos por períodos de acompanhamento superiores a dois anos. De forma semelhante, Bohórquez et al. (2021) reportaram perda óssea média 0,5 mm menor nos casos com SST em comparação às técnicas convencionais, reforçando sua eficácia em preservar o complexo dentoalveolar.

Além disso, Lin et al. (2022) e Ogawa et al. (2022) confirmaram que a técnica favorece a manutenção da espessura óssea vestibular (cBBW) e reduz o colapso gengival em implantes imediatos, com estabilidade peri-implantar observada em acompanhamentos de até 10 anos. Em uma série prospectiva, Shadid (2022) também observou preservação ou até ganho de largura da crista óssea (0,17 mm) após oito meses, com mínima reabsorção marginal, evidenciando a estabilidade biológica promovida pela SST.

Essa capacidade de manutenção volumétrica é atribuída à preservação do ligamento periodontal e do suprimento vascular, que permanecem ativos no fragmento radicular retido, favorecendo o metabolismo local e reduzindo o risco de colapso tecidual. Dessa forma, a SST atua não apenas como uma técnica de substituição protética, mas também como uma estratégia biológica de preservação anatômica.

A previsibilidade estética é outro benefício amplamente documentado da SST. Estudos como os de Oliva et al. (2023) e Santhanakrishnan et al. (2021) evidenciam melhores resultados no PES em comparação às técnicas convencionais, refletindo harmonia gengival e naturalidade na transição dente-prótese.

No estudo de Oliva et al., o PES médio foi 12,08 para a SST contra 10,77 para o grupo controle, indicando ganhos significativos em coloração, contorno e papila interdental. Já He et al. (2025) relataram escores estéticos ainda mais elevados (PES 13; WES 9) em caso clínico monitorado por 24 meses, resultado atribuído ao uso de microscopia oral e cirurgia guiada digital, que aumentam a

precisão na preparação e posicionamento do implante.

Esses achados reforçam que a SST não apenas mantém o volume tecidual, mas também preserva o perfil gengival e a papila interdental, elementos fundamentais para a estética do sorriso em regiões anteriores. De Angelis et al. (2021) e Mato et al. (2022) complementam que a técnica resulta em melhor integração gengival e estética peri-implantar mais previsível, especialmente quando associada a tecnologias digitais e restaurações CAD/CAM.

Outro benefício relevante é a redução da necessidade de enxertos ósseos ou de tecido mole, frequentemente indicados para compensar a reabsorção alveolar em implantes imediatos. Com a SST, o fragmento radicular preservado atua como um "escudo natural", dispensando, em muitos casos, o uso de biomateriais volumizadores. Gómez-Meda et al. (2022) demonstraram que tanto a SST quanto o enxerto de tecido conjuntivo (CTG) resultaram em ganho volumétrico similar, sugerindo que a SST pode substituir parcialmente procedimentos de enxertia, com menor morbidade e tempo cirúrgico.

Além disso, Tang, Li e Song (2025) e Shanmugam et al. (2024) mostraram que a SST aplicada em casos de trauma dentário possibilitou reabilitação imediata sem necessidade de regeneração óssea guiada, favorecendo estética e função com mínima intervenção adicional.

Portanto, os benefícios clínicos da SST abrangem preservação biológica, excelência estética e racionalização cirúrgica, tornando-a uma alternativa de grande relevância para a implantodontia moderna. Ainda que sua execução demande habilidade técnica e rigor na seleção de casos, a literatura demonstra que, quando corretamente indicada, a SST representa um marco evolutivo na busca por procedimentos minimamente invasivos e biologicamente integrados.

3.6 Limitações, Complicações e Perspectivas Futuras

Apesar dos resultados promissores observados nas últimas décadas, a SST ainda apresenta limitações importantes que restringem sua aplicação generalizada na prática clínica. Embora os estudos apontem vantagens significativas em preservação óssea, estabilidade tecidual e estética, as complicações relatadas e a ausência de protocolos padronizados tornam a técnica altamente dependente da habilidade e da experiência do cirurgião.

As principais complicações relatadas na literatura incluem exposição do shield, mobilidade do fragmento radicular, infecção, reabsorção e extrusão radicular. De acordo com Oliva et al. (2023), a taxa de complicações associadas à SST foi de apenas 3,81%, sendo os casos mais frequentes de exposição do fragmento vestibular ou falhas de osseointegração. Já Ogawa et al. (2022) observaram taxa de complicação de 9,5% em revisão sistemática, incluindo mobilidade do shield, infecção e reabsorção apical, ressaltando que esses eventos, apesar de raros, podem comprometer o sucesso estético e funcional do implante.

Complicações mecânicas também foram investigadas por Shinde et al. (2024), em estudo in vitro por elementos finitos, que demonstrou que shields com espessura superior a 1,5 mm aumentam significativamente as tensões transmitidas ao osso e ao fragmento, elevando o risco de fraturas e deslocamentos. Os autores recomendam manter espessuras entre 1,0 e 1,5 mm para equilibrar estabilidade mecânica e preservação tecidual. Além disso, Shadid (2022) relatou dois casos de exposição do shield em uma série de dez implantes, ambos tratados sem necessidade de remoção, evidenciando que a intervenção precoce e o

acompanhamento adequado podem evitar falhas maiores.

A sensibilidade técnica é uma das principais limitações da SST. A execução correta requer conhecimento anatômico preciso, controle de torque, visão ampliada e habilidade para preservar o fragmento radicular sem fraturas ou descolamentos. Segundo Altalhi et al. (2025) e De Angelis et al. (2021), a heterogeneidade dos resultados em diferentes estudos está diretamente relacionada à variabilidade técnica e à curva de aprendizado, sendo indispensável treinamento especializado e seleção criteriosa de casos.

He et al. (2025) destacam que o uso de microscopia oral aumenta significativamente a precisão no preparo do shield, melhorando a visualização do campo operatório e reduzindo o risco de complicações. Essa inovação, associada à cirurgia guiada digital, tem se mostrado um recurso eficaz para aprimorar a previsibilidade da técnica.

Outro ponto crítico é a ausência de protocolos padronizados. Há grande variação nos estudos quanto ao tipo de fragmento preservado, espessura do shield, materiais de enxerto e tempos de acompanhamento. Lin et al. (2022) e Altalhi et al. (2025) apontam que a falta de uniformidade metodológica compromete a comparação entre os resultados e dificulta a formulação de recomendações clínicas robustas.

Por essa razão, autores como Bohórquez et al. (2021) e Sharma et al. (2022) defendem a realização de ensaios clínicos randomizados multicêntricos e de longo prazo, com maior número de participantes e acompanhamento superior a cinco anos, para estabelecer diretrizes clínicas baseadas em evidências sólidas e reduzir a variabilidade interindividual.

As perspectivas futuras da SST estão intimamente ligadas à integração com tecnologias digitais e biomateriais avançados, que podem ampliar a segurança e previsibilidade do procedimento. O uso de planejamento digital 3D, guias cirúrgicos CAD/CAM e escaneamento intraoral, como demonstrado por Mato et al. (2022), permite maior precisão no posicionamento do implante e na espessura do shield, reduzindo erros operatórios e otimizando o perfil de emergência.

Paralelamente, a associação com biomateriais bioativos e agentes regenerativos, como o Emdogain e o L-PRF, vem sendo investigada para potencializar a regeneração óssea e o selamento tecidual peri-implantar. Gómez-Meda et al. (2022) observaram que a combinação da SST com Enxertos De Tecido Conjuntivo (CTG) aumenta a espessura gengival e a estabilidade marginal, demonstrando o potencial sinérgico entre técnicas regenerativas e preservadoras.

4 RESULTADOS E DISCUSSÃO

4.1 Caracterização dos Estudos Incluídos

A revisão integrativa incluiu 15 estudos clínicos e laboratoriais publicados entre 2021 e 2025, abrangendo revisões sistemáticas, ensaios clínicos randomizados, séries prospectivas, relatos de caso e análises *in vitro*. O conjunto de evidências reflete a evolução e consolidação da SST como uma alternativa previsível e biologicamente conservadora para o implante imediato em áreas estéticas.

A Tabela 1 sintetiza os principais dados dos estudos incluídos, contemplando autores, ano de publicação, tipo de estudo, amostra, metodologia aplicada, tempo de acompanhamento e principais resultados.

Tabela 1 – Caracterização dos estudos incluídos na revisão

Autor/Ano	Tipo de Estudo	Amostra	Método / Intervenção	Acompanhamento	Resultados
Altalhi et al., 2025	Revisão sistemática e meta-análise	16 estudos incluídos	Comparação entre SST e implantes imediatos convencionais (IIP). Avaliação de MBL, cBBW, PES e taxa de falhas.	Até 5 anos	SST mostrou menor perda óssea marginal e maior escore estético (PES), com taxa de falhas semelhante à IIP.
Bhórquez et al., 2021	Ensaio clínico controlado	45 pacientes	Avaliou SST associada a enxertos de tecido conjuntivo sobre a espessura óssea vestibular em implantes imediatos.	12 meses	Maior preservação óssea e ganho gengival; resultados estéticos semelhantes à enxertia conjuntiva.
De Angelis et al., 2021	Revisão narrativa	30 estudos clínicos revisados	Análise crítica sobre previsibilidade da SST em zonas estéticas.	3–60 meses	Alta taxa de sobrevivência (>95%) e estética previsível, embora com variabilidade metodológica.
Gómez-Meda et al., 2022	Estudo prospectivo (coorte)	15 pacientes / 26 sítios	Comparou SST e enxerto conjuntivo em implantes imediatos com CBCT.	12 meses	Aumento significativo da espessura gengival e óssea vestibular; sem diferença significativa entre grupos.
He et al., 2025	Relato de caso técnico	1 paciente	SST sob microscopia oral e guia digital.	24 meses	Estabilidade tecidual e estética satisfatórias; microscopia aumentou precisão e reduziu complicações.
Lin et al., 2022	Revisão sistemática e meta-análise	16 estudos	Comparou SST e IIP em MBL, PES e complicações.	Até 5 anos	SST reduziu MBL e melhorou estética sem aumento de falhas.
Mato et al., 2022	Relato de caso clínico	1 paciente	SST com cirurgia guiada digital e carga imediata.	24 meses	Excelente preservação óssea e estética; integração digital otimizou previsibilidade.

Ogawa et al., 2022	Revisão sistemática	20 estudos (288 pacientes)	Comparou SST com extração convencional.	3–60 meses	Sucesso de 90,5%; complicações em 9,5%; estética satisfatória e dependente da habilidade técnica.
Oliva et al., 2023	Revisão sistemática (PRISMA)	17 estudos (656 implantes)	Avaliou taxa de sobrevivência, MBL, PES e complicações.	Média 24 meses	Sobrevivência de 98,6%; complicações de 3,8%; menor MBL e melhor PES.
Santhanakrishnan et al., 2021	Ensaio clínico randomizado	75 pacientes	Comparou SST, implante imediato e tardio (DIP) quanto a CBT e PES.	6 meses	SST apresentou menor redução de CBT e maior PES, confirmando superioridade estética.
Shadid, 2022	Série de casos prospectiva	10 pacientes	Implantes imediatos com SST no arco superior; avaliação de MBL, PES e complicações.	12 meses	Sucesso de 100%; perda óssea média de 0,08–0,21 mm; PES médio de 8,65; duas exposições tratadas com sucesso.
Sharma et al., 2022	Revisão de literatura sistematizada	18 estudos (646 implantes)	Comparou SST e técnica convencional de implante imediato.	Até 10 anos	Taxa de sobrevivência de 98,4%; principais complicações: exposição do *shield* e infecção; SST apresentou melhores resultados estéticos.
Shanmugam et al., 2024	Relato de caso clínico	1 paciente (23 anos)	SST com CBCT e carga imediata; uso de β-TCP e membrana.	6 meses	Preservação óssea e gengival, densidade óssea aumentada (744 → 1173 HU), e PES estável.
Shinde et al., 2024	Estudo *in vitro* (análise por elementos finitos)	4 modelos simulados	Avaliou distribuição de tensões em diferentes espessuras do shield (0,5–2 mm).	Simulação	Aumentos de tensão em *shield* > 1,5 mm; espessura ideal = 1,5 mm para estabilidade biomecânica e menor microdeformação.
Tang, Li e Song, 2025	Relato de caso clínico	1 paciente (26 anos)	SST após trauma dentário, com reaproveitamento da coroa fraturada como provisório.	12 meses	Contorno alveolar preservado; excelente integração e estética; sem reabsorção ou infecção.

Fonte: Elaborado pelos autores (2025).

De modo geral, os estudos revisados convergem para resultados consistentes: a SST apresenta alta taxa de sobrevivência dos implantes (entre 95% e 99%), reduzida perda óssea marginal (MBL < 0,5 mm) e melhores índices estéticos, medidos principalmente pelo PES. As meta-análises de Altalhi et al. (2025) e Lin et al. (2022) apontam significativa superioridade da SST em relação às técnicas convencionais quanto à manutenção da tábua vestibular e da papila interdental, enquanto Oliva et al. (2023) relatam taxa de sobrevivência de 98,6% e complicações inferiores a 4%, consolidando a segurança clínica do método.

Nos estudos experimentais, Shinde et al. (2024) contribuiu com evidências biomecânicas por meio de análise por elementos finitos, demonstrando que shields com espessura superior a 1,5 mm aumentam as tensões transmitidas ao osso, recomendando-se espessura ideal de 1,0 a 1,5 mm para equilíbrio entre resistência e preservação tecidual. Já Shadid (2022) e Santhanakrishnan et al. (2021), em estudos clínicos prospectivos e randomizados, confirmaram 100% de sucesso dos implantes e ganho estético significativo após um ano de acompanhamento, reforçando a eficácia funcional e estética da técnica.

Casos clínicos recentes, como os de He et al. (2025), Mato et al. (2022) e Tang, Li e Song (2025), ilustram a integração da SST com microscopia oral, planejamento digital e cirurgia guiada, demonstrando ganhos expressivos em precisão operatória, preservação óssea e estética gengival. Shanmugam et al. (2024) evidenciaram a aplicabilidade da técnica em situações de trauma dentário, com densificação óssea e manutenção do contorno alveolar.

4.2 Desempenho Clínico da SST em Comparação às Técnicas Convencionais

O desempenho clínico da SST em relação às técnicas convencionais de implante imediato tem sido amplamente estudado nos últimos anos, com resultados que evidenciam vantagens significativas em termos de preservação tecidual, estabilidade óssea e resultados estéticos. O Gráfico 1 sintetiza os principais desfechos médios relatados nas revisões sistemáticas de Oliva et al. (2023) e Lin et al. (2022), destacando as diferenças quantitativas entre a SST e a técnica convencional.

Gráfico 1 – Comparação dos principais desfechos entre SST e técnicas convencionais(*)

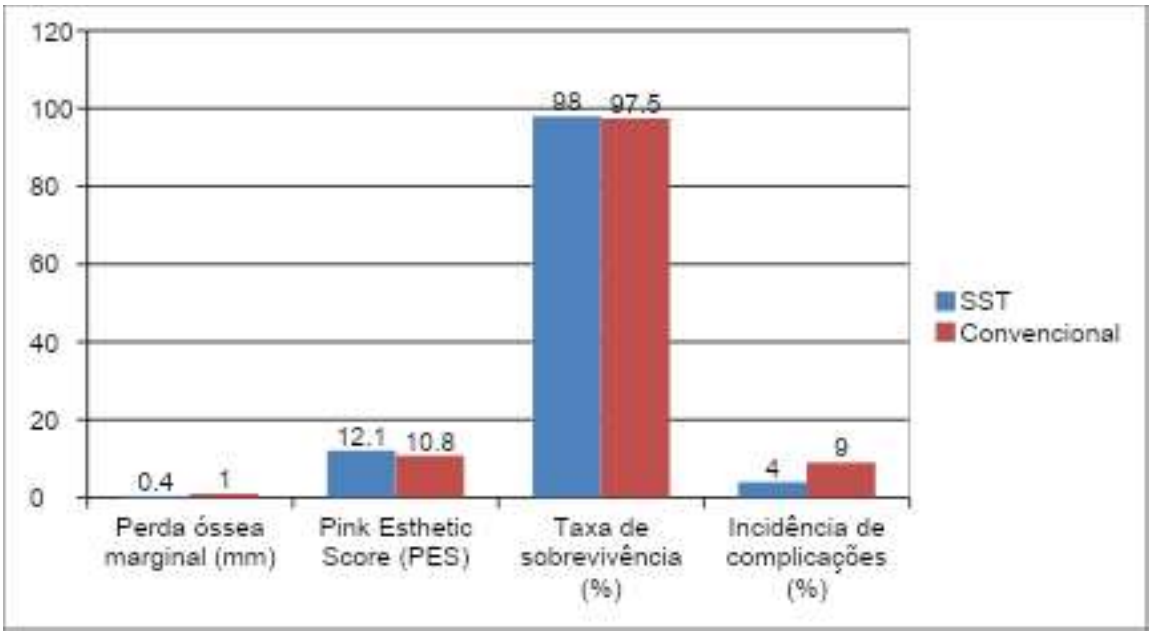

Fonte: Elaborado pelos autores (2025), com base em Oliva et al. (2023) e Lin et al. (2022). **Legenda:** Os valores refletem a média aproximada dos resultados reportados nas revisões de Oliva et al. (2023) e Lin et al. (2022).

De acordo com os dados compilados, a SST apresentou uma perda óssea marginal média de aproximadamente 0,4 mm, consideravelmente inferior à observada nos protocolos convencionais, que gira em torno de 1,0 mm. Essa diferença representa uma redução de cerca de 60% na reabsorção óssea, atribuída à manutenção parcial do ligamento periodontal e da vascularização da tábua óssea vestibular. A SST demonstrou melhores índices estéticos, com escore médio PES de 12,1, em comparação a 10,8 nas técnicas convencionais. Estudos clínicos como os de Santhanakrishnan et al. (2021) e Shadid (2022) corroboram esses achados, evidenciando manutenção do perfil gengival e da papila interdental mesmo após 12 meses de acompanhamento.

No que se refere à taxa de sobrevivência dos implantes, tanto a SST quanto as técnicas convencionais apresentaram resultados equivalentes, situando-se em torno de 97% a 98%, o que confirma a segurança e previsibilidade da técnica quando adequadamente executada. Contudo, um diferencial relevante foi a menor incidência de complicações clínicas na SST (<5%) em comparação às abordagens convencionais (≈9%), resultado também relatado por Ogawa et al. (2022) e Oliva et al. (2023). As complicações mais comuns relatadas foram exposições parciais do shield e inflamações localizadas, geralmente tratáveis sem perda do implante.

Esses resultados confirmam o potencial da técnica como um marco evolutivo na implantodontia moderna, especialmente em áreas de alta exigência estética, embora ainda dependa de treinamento técnico e protocolos padronizados para ampla aplicação clínica.

4.3 Análise Estética e Biológica

A análise estética e biológica da técnica Socket Shield (SST) evidencia seu papel como uma das estratégias mais eficazes para a preservação do contorno alveolar e a manutenção da estabilidade tecidual após a instalação de implantes imediatos. Em comparação à técnica convencional, na qual ocorre uma reabsorção

inevitável da tábua óssea vestibular após a extração dental, a SST atua como um mecanismo biológico protetor, reduzindo significativamente a perda óssea e prevenindo o colapso gengival. A Figura 1 representa esquematicamente essas diferenças:

Figura 1 – Comparativo morfológico entre o implante imediato convencional e a Socket Shield Technique

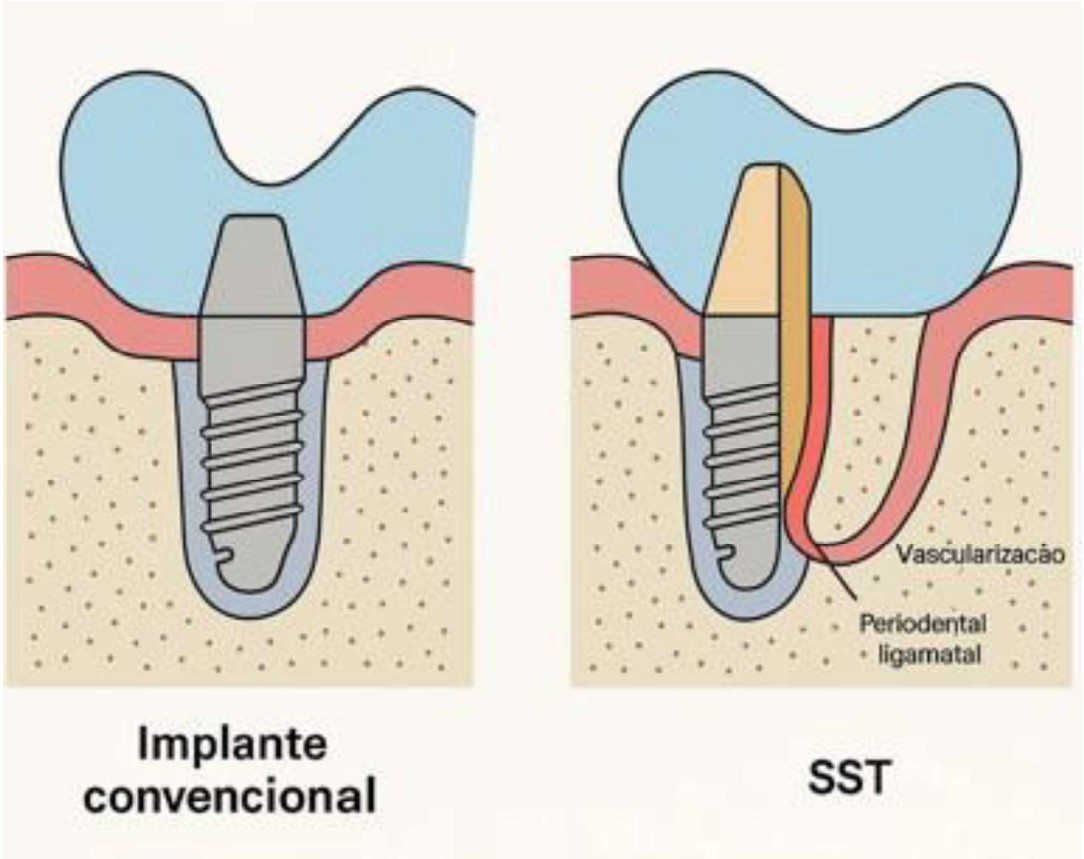

Fonte: Elaborado pelos autores (2025), com base em Altalhi et al. (2025) e He et al. (2025).

No modelo convencional, após a exodontia e instalação do implante, observa-se a reabsorção progressiva da parede vestibular, devido à interrupção da vascularização proveniente do ligamento periodontal. Essa perda óssea leva à retração gengival e à diminuição do volume dos tecidos moles, resultando em um perfil estético desfavorável, especialmente na região anterior da maxila. Por outro lado, na técnica *Socket Shield*, o fragmento radicular vestibular é mantido intencionalmente durante o preparo do alvéolo. Esse fragmento conserva o ligamento periodontal, as fibras colágenas de *Sharpey* e parte do suprimento sanguíneo alveolar, garantindo um microambiente biologicamente estável. Essa manutenção permite a continuidade da nutrição e da oxigenação do osso vestibular, prevenindo sua reabsorção e assegurando a integridade do contorno gengival (Altalhi et al., 2025).

De acordo com Altalhi et al. (2025), a presença do fragmento radicular atua como uma barreira fisiológica entre o implante e o osso cortical vestibular, reduzindo os estímulos inflamatórios e mecânicos que normalmente levam à remodelação óssea. O resultado é um perfil de emergência mais natural, com maior estabilidade da papila interdental e melhor integração estética da prótese com os tecidos circundantes.

Estudos de He et al. (2025) reforçam que, ao associar a SST à microscopia cirúrgica e ao planejamento digital, é possível realizar o preparo radicular com alta precisão, garantindo a integridade do shield e o controle do espaço entre o implante e o fragmento preservado. Essa combinação tecnológica potencializa a biocompatibilidade da técnica e reduz o risco de reabsorção ou mobilidade do fragmento.

4.4 Complicações e Limitações Relatadas

Embora a SST tenha se mostrado uma alternativa previsível e eficaz para a preservação óssea e estética peri-implantar, a literatura evidencia algumas complicações clínicas pontuais e limitações técnicas que merecem destaque. A Tabela 2 sintetiza os principais tipos de complicações relatadas nos estudos clínicos revisados:

Tabela 2 – Complicações associadas à SST

Tipo de Complicação	Frequência aproximada (%)	Estudos Relacionados	Conduta / Resultado
Exposição do *shield*	2–5%	Oliva et al. (2023); Shadid (2022)	Tratadas com polimento ou resina, sem perda do implante
Mobilidade do fragmento	<2%	Ogawa et al. (2022); Sharma et al. (2022)	Remoção seletiva e cicatrização controlada
Infecção / inflamação	3–4%	Ogawa et al. (2022); Gómez-Meda et al. (2022)	Antibiótico e acompanhamento
Extrusão radicular	<1%	Shinde et al. (2024)	Correção cirúrgica pontual
Reabsorção apical	1–3%	Altalhi et al. (2025)	Acompanhamento radiográfico

Fonte: Elaborado pelos autores (2025), com base em Oliva et al. (2023), Shadid (2022), Ogawa et al. (2022), Sharma et al. (2022), Gómez-Meda et al. (2022), Shinde et al. (2024) e Altalhi et al. (2025).

De maneira geral, os dados indicam que a incidência total de complicações é inferior a 10%, confirmando a segurança biológica e mecânica da técnica quando corretamente executada. A complicação mais comum é a exposição do shield, relatada em cerca de 2% a 5% dos casos, segundo Oliva et al. (2023) e Shadid (2022). Nesses episódios, a porção radicular exposta pode ser tratada com polimento, aplicação de resina fluida ou pequena reintervenção cirúrgica, sem comprometimento da osseointegração ou da estética final.

Outra complicação relatada é a mobilidade do fragmento radicular, ocorrendo em menos de 2% dos casos (Ogawa et al., 2022; Sharma et al., 2022). Essa situação geralmente está associada a falhas durante o preparo do shield, fraturas radiculares ou espessuras excessivamente finas. A conduta mais comum é a remoção seletiva do fragmento móvel e o acompanhamento até a cicatrização completa.

Casos de infecção ou inflamação local também foram descritos, variando entre 3% e 4% (Ogawa et al., 2022; Gómez-Meda et al., 2022), normalmente controlados com antibioticoterapia e higienização adequada. Já eventos mais raros, como extrusão radicular (<1%) e reabsorção apical (1–3%), foram observados em estudos específicos (Shinde et al., 2024; Altalhi et al., 2025), sendo solucionados

com pequenas correções cirúrgicas ou acompanhamento radiográfico periódico.

As complicações associadas à SST são relativamente incomuns e facilmente manejáveis, não afetando a estabilidade dos implantes nem o resultado estético. No entanto, a técnica apresenta alta sensibilidade operatória, exigindo treinamento clínico avançado e padronização dos protocolos cirúrgicos para minimizar riscos e garantir resultados previsíveis a longo prazo.

4.5 Integração Digital e Perspectivas Clínicas Futuras

A incorporação de tecnologias digitais à SST tem mudado o planejamento e a execução dos implantes imediatos, tornando os procedimentos mais precisos, previsíveis e seguros. A Figura 2 apresenta um fluxograma que ilustra o fluxo clínico otimizado quando a técnica é associada a ferramentas como o planejamento digital 3D, o CAD/CAM e a microscopia oral:

Figura 2 – Integração da SST com tecnologias digitais

Fonte: Elaborado pelos autores (2025), com base em Mato et al. (2022) e He et al. (2025).

O processo inicia-se com o planejamento digital tridimensional (CBCT e escaneamento intraoral), etapa essencial para avaliar a morfologia radicular e o volume ósseo remanescente. Essa integração de imagens permite o design preciso do shield e do guia cirúrgico CAD/CAM, que orienta o preparo radicular e o posicionamento do implante com mínima margem de erro. Conforme relatado por Mato et al. (2022), o uso de guias personalizados reduz o risco de perfuração do fragmento e garante a manutenção ideal da tábua vestibular.

Na sequência, o preparo sob microscopia ou magnificação óptica aprimora a visualização das estruturas e evita fraturas do fragmento radicular, uma das complicações mais comuns da técnica. Essa etapa é destacada por He et al. (2025), que demonstraram que a microscopia aumenta significativamente a precisão operatória, reduzindo o tempo cirúrgico e o índice de falhas técnicas.

Após o preparo e a instalação do implante imediato, a carga provisória digitalizada é confeccionada por meio de softwares CAD/CAM, permitindo ajustes anatômicos e estéticos imediatos. O monitoramento radiográfico e estético subsequente, realizado com ferramentas digitais, possibilita o acompanhamento tridimensional da integração óssea e da estabilidade tecidual.

5 CONSIDERAÇÕES FINAIS

A SST representa um avanço significativo na implantodontia contemporânea, ao possibilitar a preservação da tábua óssea vestibular e dos tecidos moles peri-implantares com alta previsibilidade clínica e estética. As evidências analisadas confirmam que a preservação do fragmento radicular vestibular mantém a vascularização e o suporte biológico do alvéolo, reduzindo a reabsorção óssea pós-extração e garantindo maior estabilidade dos tecidos gengivais.

Os estudos revisados indicam que a SST apresenta altas taxas de sobrevivência dos implantes, comparáveis às técnicas convencionais, mas com desempenho superior em parâmetros estéticos, como o PES, e em redução da perda óssea marginal. Além disso, o índice de complicações relatado é baixo e, quando presente, geralmente envolve situações manejáveis, como exposições parciais do *shield* ou pequenas reabsorções localizadas, sem prejuízo funcional ou estético relevante.

Apesar dos resultados promissores, a técnica ainda requer padronização metodológica e treinamento técnico especializado, visto que pequenas falhas na execução podem comprometer o sucesso do procedimento. A integração com tecnologias digitais, microscopia oral e planejamento tridimensional tem se mostrado fundamental para aumentar a precisão e reduzir riscos, apontando para um futuro em que a SST se consolida como um protocolo minimamente invasivo e biologicamente integrado.

Conclui-se, portanto, que a SST se destaca como uma alternativa segura e eficaz para o implante imediato em áreas estéticas, oferecendo equilíbrio entre funcionalidade, estabilidade óssea e excelência estética, com potencial de se tornar parte definitiva dos protocolos clínicos da implantodontia.

REFERÊNCIAS

ALTALHI, Abdulaziz M. et al. Socket Shield Technique in Implant Dentistry: A Systematic Review and Meta-Analysis of Survival, Aesthetic Outcomes, and Complications. **Cureus**, v. 17, n. 6, e85176, 2025. DOI: https://doi.org/10.7759/cureus.85176. Disponível em: https://pubmed.ncbi.nlm.nih.gov/40600098/. Acesso em: 02 set. 2025.

BOHÓRQUEZ, Pilar Velasco et al. Failure Rate, Marginal Bone Loss, and Pink Esthetic with Socket-Shield Technique for Immediate Dental Implant Placement in the Esthetic Zone: A Systematic Review and Meta-Analysis. **Biology**, v. 10, n. 6, p. 549, 2021. DOI: https://doi.org/10.3390/biology10060549. Disponível em: https://pubmed.ncbi.nlm.nih.gov/34207379/. Acesso em: 02 set. 2025.

DE ANGELIS, Nicola et al. Immediate Implants in the Aesthetic Zone: Is Socket Shield Technique a Predictable Treatment Option? A Narrative Review. **Journal of Clinical Medicine,** v. 10, n. 21, p. 4963, 2021. DOI: https://doi.org/10.3390/jcm10214963. Disponível em: https://pubmed.ncbi.nlm.nih.gov/34768483/. Acesso em: 03 set. 2025.

GÓMEZ-MEDA, Ramón et al. Dimensional Changes in the Alveolus after a Combination of Immediate Postextraction Implant and Connective Grafting and/or

Socket Shield Technique. **International Journal of Environmental Research and Public Health**, v. 19, n. 5, p. 2795, 2022. DOI: https://doi.org/10.3390/ijerph19052795. Disponível em: https://pubmed.ncbi.nlm.nih.gov/35270486/. Acesso em: 03 set. 2025.

HE, Peixin et al. A Socket Shield Technique: Preparation of the Shield under Oral Microscopy. **Journal of Prosthetic Dentistry**, v. 134, n. 1, p. 28-32, 2025. DOI: https://doi.org/10.1016/j.prosdent.2024.05.013. Disponível em: https://pubmed.ncbi.nlm.nih.gov/40189427/. Acesso em: 01 set. 2025.

LIN, Xi et al. Socket Shield Technique: A Systematic Review and Meta-Analysis. **Journal of Prosthodontic Research**, v. 66, n. 2, p. 226-235, 2022. DOI: https://doi.org/10.2186/jpr.JPR_D_20_00262. Disponível em: https://pubmed.ncbi.nlm.nih.gov/34526435/. Acesso em: 01 set. 2025.

MATO, Sušić et al. The Socket-Shield Technique: Digital Planning, Guided Surgery, and Immediate Implant Loading—2-Year Follow-Up. **Case Reports in Dentistry**, v. 2022, Article ID 8188905, p. 1-7, 2022. DOI: https://doi.org/10.1155/2022/8188905. Disponível em: https://pubmed.ncbi.nlm.nih.gov/36452879/. Acesso em: 04 set. 2025.

OGAWA, Toru et al. Effectiveness of the Socket Shield Technique in Dental Implant: A Systematic Review. **Journal of Prosthodontic Research**, v. 66, n. 1, p. 12-18, 2022. DOI: https://doi.org/10.2186/jpr.JPR_D_20_00054. Disponível em: https://pubmed.ncbi.nlm.nih.gov/33692284/. Acesso em: 04 set. 2025.

OLIVA, Stefano et al. The Socket Shield Technique and its Complications, Implant Survival Rate, and Clinical Outcomes: A Systematic Review. **Journal of Periodontal & Implant Science**, v. 53, n. 2, p. 99-109, 2023. DOI: https://doi.org/10.5051/jpis.2201780089. Disponível em: https://pubmed.ncbi.nlm.nih.gov/36468475/. Acesso em: 02 set. 2025.

SANTHANAKRISHNAN, Muthukumar et al. Radiographic and Esthetic Evaluation Following Immediate Implant Placement with or without Socket Shield and Delayed Implant Placement Following Socket Preservation in the Maxillary Esthetic Region – A Randomized Controlled Clinical Trial. **Clinical, Cosmetic and Investigational Dentistry,** v. 13, p. 479-494, 2021. DOI: https://doi.org/10.2147/CCIDE.S327959. Disponível em: https://pubmed.ncbi.nlm.nih.gov/34824552/. Acesso em: 02 set. 2025.

SHADID, Rola Muhammed. Immediate Implant Placement with Socket Shield Technique in the Maxilla: A Prospective Case Series Evaluation at 1-Year Follow-Up. **Head & Face Medicine**, v. 18, n. 17, p. 1-13, 2022. DOI: https://doi.org/10.1186/s13005-022-00324-3. Disponível em: https://pubmed.ncbi.nlm.nih.gov/35689246/. Acesso em: 03 set. 2025.

SHANMUGAM, Mohanasatheesh et al. Preserving Peri-Implant Soft Tissue Health: A Case Report on Immediate Implant Placement Using the Socket Shield Technique. **Cureus**, v. 16, n. 4, e57940, 2024. DOI: https://doi.org/10.7759/cureus.57940. Disponível em: https://pubmed.ncbi.nlm.nih.gov/38738015/. Acesso em: 03 set.

2025.

SHARMA, Ankit et al. Socket Shield Technique: An Unconventional Method for Immediate Implant Placement – A Review. **National Journal of Maxillofacial Surgery**, v. 13, supl. 1, p. S24-S35, 2022. DOI: https://doi.org/10.4103/njms.NJMS_53_20. Disponível em: https://pubmed.ncbi.nlm.nih.gov/36393931/. Acesso em: 01 set. 2025.

SHINDE, Aniket et al. Finite Element Analysis of Stress Distribution on Residual Root Structure in Socket Shield Procedure Following Immediate Dental Implant Placement: An In Vitro Study. **BMC Oral Health**, v. 24, n. 366, p. 1-15, 2024. DOI: https://doi.org/10.1186/s12903-024-04133-9. Disponível em: https://pubmed.ncbi.nlm.nih.gov/38515128/. Acesso em: 01 set. 2025.

TANG, Hai-yang; LI, Xin; SONG, Hong-jie. Socket Shield Technique for Immediate Implant Placement after Dental Trauma: A Case Report. **Journal of Surgical Case Reports**, v. 2025, n. 5, rjaf277, p. 1-5, 2025. DOI: https://doi.org/10.1093/jscr/rjaf277. Disponível em: https://pubmed.ncbi.nlm.nih.gov/40337539/. Acesso em: 01 set. 2025.