

ATUAÇÃO INTERDISCIPLINAR NO TRATAMENTO DE MORDIDA ABERTA ANTERIOR: RELATO DE CASO¹

INTERDISCIPLINARY PERFORMANCE IN ANTERIOR OPEN BITE TREATMENT: CASE REPORT

Carlos Alexandre Sousa do Carmo²

Glauce Francielle Moraes Rodrigues Marques³

Carolina Ferrari Piloni de Oliveira⁴

RESUMO

A mordida aberta anterior é um tipo de má oclusão em que as bordas incisais dos incisivos superiores e inferiores não se tocam, possui etiologia multifatorial e complexa. O objetivo do presente trabalho é apresentar um relato de caso clínico de mordida aberta anterior em criança, com uma atuação interdisciplinar. Paciente N. F. X., 8 anos, sexo feminino, buscou atendimento com a queixa de “dor de dente” (*sic*). Inicialmente foi realizado o tratamento de Odontopediatria e posteriormente foi realizado o tratamento de Ortodontia com aparelho mantenedor de espaço devido perda precoce de molar decíduo inferior e aparelho Grade Palatina fixa devido presença de 5mm de mordida aberta anterior. O tempo de preservação totalizou 11 meses e a paciente foi encaminhada para tratamento com a Fonoaudióloga. A atuação interdisciplinar e precoce no tratamento de mordida aberta anterior é de grande importância para permitir o correto crescimento e desenvolvimento craniofacial da criança.

Palavras-chave: Má oclusão; Mordida aberta; Odontopediatria; Ortodontia.

ABSTRACT

Anterior open bite is malocclusion in which the incisal edges of the upper and lower incisors do not touch each other, it has a multifactorial and complex etiology. The objective of the present study is to present a clinical case report of anterior open bite in a child, with an interdisciplinary approach. Patient N.F.X., 8 years old, female, looks for treatment with the complaint of “toothache” (*sic*). Pediatric Dentistry

¹Trabalho de Conclusão de Curso apresentado à Faculdade de Inhumas FacMais, como requisito parcial para a obtenção do título de Bacharel em Odontologia, no primeiro semestre de 2023

² Carlos Alexandre Sousa do Carmo, 10º Período do curso de Odontologia pela Faculdade Facmais de Inhumas. E-mail: carloscarmo@aluno.facmais.edu.br

³ Glauce Francielle Moraes Rodrigues Marques, 10º Período do curso de Odontologia pela Faculdade Facmais de Inhumas. E-mail: glaucefrancielle@aluno.facmais.edu.br

⁴ Professor(a)-Orientador(a). Carolina Ferrari Piloni de Oliveira, Mestre em Clínica Odontológica. Docente da Faculdade Facmais de Inhumas. E-mail: carolinaferrari@facmais.edu.br

treatment was initially carried out and later Orthodontics treatment was carried out with a fixed space-maintaining appliance due to the early loss of the lower deciduous molar and a fixed palatal crib appliance due to the presence of 5mm of anterior open bite. The follow-up time was 11 months and the patient was referred for treatment with a Speech Therapist. Interdisciplinary and early management in the treatment of anterior open bite is of great importance to allow the correct growth and craniofacial development of the child. Therapist. Interdisciplinary and early action in the treatment of anterior open bite is of great importance to allow the correct growth and craniofacial development of the child.

Keywords: Malocclusion; Open bite; Pediatric dentistry; Orthodontics.

1 INTRODUÇÃO

O sistema estomatognático é composto por bochechas, lábios, dentes, língua, glândulas, nervos, veias, artérias, articulações, músculos e osso, realizando funções de sucção, mastigação, deglutição, fonoarticulação e respiração (CASTRO *et al.*, 2012). Essas estruturas não são especializadas individualmente para uma função específica pois trabalham em conjunto, de maneira que qualquer alteração anatômica ou funcional específica pode levar a um desequilíbrio e conseqüentemente alterações morfológicas e/ou funcionais (CASTRO *et al.*, 2012).

A odontologia é responsável pelo diagnóstico, tratamento e prevenção das doenças da boca e dos maxilares, bem como das estruturas adjacentes, sendo essencial a sua relação com os restantes componentes do sistema estomatognático (RECH *et al.*, 2016).

O primeiro autor a citar o termo “mordida aberta” foi Caravelli, em 1842, e a conceituou como um tipo de má oclusão onde há o trespasse vertical "negativo" entre as bordas incisais dos dentes superiores e inferiores, ou seja, dentes incisivos que não se tocam (ANDERSON, 1948). A mordida aberta anterior é de etiologia complexa e multifatorial, que envolve o sistema esquelético, dentário, respiratório, podendo estar relacionado aos hábitos cotidianos (BURFORD, 2003).

O indivíduo, ao apresentar um hábito bucal deletério ou qualquer outro hábito que possa comprometer o equilíbrio das estruturas ósseas da face, possui o risco de causar uma má oclusão ainda na infância, podendo afetar o desenvolvimento craniofacial (GOMES, 2021). No tratamento da mordida aberta anterior em crianças, a abordagem interdisciplinar é comumente necessária. Dessa forma, a atuação conjunta da ortodontia e fonoaudiologia busca o equilíbrio miofuncional, através da

prevenção e reabilitação das funções estomatognáticas (PEREIRA; OLIVEIRA; CARDOSO, 2017).

Em relação ao tratamento ortodôntico, a ortodontia interceptativa é uma das opções terapêuticas na fase da dentadura decídua ou mista, tendo excelentes resultados na interceptação da má oclusão (JANSON *et al.*, 2013).

Nesse contexto, o presente estudo tem objetivo de apresentar um relato de caso clínico de mordida aberta anterior em criança, causada por interposição lingual, e apresentar atuação interdisciplinar nas medidas terapêuticas realizadas.

2 FUNDAMENTAÇÃO TEÓRICA

A mordida aberta anterior é um tipo de má oclusão em que o trespasse vertical é "negativo" entre as bordas incisais dos dentes superiores e inferiores, ou seja, os dentes incisivos não se tocam (REIS; PINHEIRO; MALAFAIA, 2007). Este tipo de má oclusão acomete o sexo masculino e feminino sem predileção, e pode acontecer nas três fases da dentição, decídua, mista e/ou permanente (REIS; PINHEIRO; MALAFAIA, 2007).

Durante o crescimento craniofacial da criança, um conjunto de vetores de forças de mesma intensidade agem sobre os dentes e os componentes alveolares na direção vestibulo-lingual (PERLATO *et al.*, 2009). Essas forças pressionam o tecido ósseo, considerado o segundo tecido mais duro do corpo humano, porém moldável, sendo modificado pela pressão exercidas sobre ele (NAKAO *et al.*, 2016). Assim, sendo o osso um tecido passível de modificações estruturais, os hábitos bucais deletérios podem provocar a modificação de sua estrutura básica natural (PERLATO *et al.*, 2009).

Os elementos dentários mais atingidos pelas forças causadas pelo hábito são os dentes anteriores, onde a língua tende a repousar, com a projeção para frente, dessa forma, os dentes anteriores ou incisivos ficam vestibularizados (PROFFIT *et al.*, 2007).

A mordida aberta anterior, segundo Worms *et al.* (1971), pode ser classificada em uma má oclusão de origem esquelética ou dentária. Já segundo Moyers (1991), a classificação de má oclusão de mordida aberta anterior, divide-se em simples, na qual a análise cefalométrica vertical demonstra as medidas dentro da

normalidade, apresentando apenas a falta de contato de alguns dentes com a linha de oclusão; ou complexa, em que a análise cefalométrica vertical se encontra em desarmonia com alterações na altura craniofacial (NAKAO *et al.*, 2016). Este mesmo autor subdividiu a origem da mordida aberta em dentária, dentoalveolar ou esquelética, sendo as dentárias aquelas que durante o processo de erupção ocorre desvio devido a algum tipo de obstrução, não envolvendo o processo alveolar do osso basal; as dentoalveolares possuem envolvimento do processo alveolar, e, por fim, a esquelética envolve o osso basal e o osso alveolar, sendo assim, a mais complexa (NAKAO *et al.*, 2016).

De acordo com Abrão *et al.* (2014), não existe uma classificação exata que possa definir todos os tipos de má oclusão de mordida aberta anterior, podendo ser dividida conforme sua origem, localização e grau de severidade. Quanto à localização na arcada dentária, é definida em anterior (a abertura ocorre nos dentes incisivos de canino a canino), posterior (abertura nos dentes pré-molares), e total (abertura em todos os dentes, tanto anteriores quanto posteriores) (ABRÃO *et al.*, 2014). Em relação a sua origem, pode ser dentoalveolar, quando a má oclusão atinge somente dentes e o processo alveolar; ou esquelética, que engloba o crescimento craniofacial da maxila e mandíbula (ABRÃO *et al.*, 2014). Já o grau de severidade é dividido em suave (quando a falta de contato das incisais dos dentes anteriores e as oclusais dos dentes posteriores não ultrapassa 2 mm), moderada (entre 2 a 4 mm), e severa (superior a 4mm) (ABRÃO *et al.*, 2014).

A mordida aberta anterior possui etiologia complexa e multifatorial, que relaciona o sistema esquelético, dentário e/ou associa-se aos hábitos cotidianos, considerados hábitos bucais deletérios (BURFORD, 2003). Quando sua origem é esquelética, a causa é o padrão esquelético desfavorável devido a alterações da maxila e mandíbula, e, no caso da origem dentária pode ser adquirida por influência ambiental, como por exemplo os hábitos bucais deletérios (KIM, 1974). Assim, qualquer intercorrência no período de crescimento ativo das estruturas da face, pode alterar a morfologia e a função estomatognática, atrapalhando o equilíbrio dentário, e afetando o desenvolvimento oclusal e esquelético normal (BELTRÃO, 2002). Os fatores ambientais que podem desencadear a mordida aberta anterior, são a sucção digital, o uso chupeta, ou mamadeiras, desvios funcionais da língua e dos lábios, respiração bucal, entre outros (BELTRÃO, 2002).

A sucção não nutritiva é a prática de sucção digital, mamadeira ou de chupeta. Ela é considerada normal até aos 2 anos de idade, porém se prolongada pode resultar em uma má oclusão (TORRES *et al.*, 2006). Conforme a Tríade de Graber, para se provocar uma alteração é necessário ter três fatores: frequência, intensidade e duração desse hábito (TORRES *et al.*, 2006).

Estes hábitos podem ser classificados como fator causador primário quando é a causa principal do desenvolvimento da má oclusão, ou secundário, quando a língua se adapta à alteração morfológica de mordida aberta preexistente (URSI; ALMEIDA, 1990). Silva Filho, em 1991, publicou um estudo mostrando que 83% dos casos de mordida aberta anterior são de pacientes respiradores bucais (SILVA FILHO; GONÇALVES; MAIA, 1991). O respirador bucal geralmente tem alterações nas vias aéreas superiores (naso e bucofaríngeo), causadas por hipertrofia da adenóide ou tonsilas, rinites e desvios de septo (ALMEIDA *et al.*, 2003). Outro fator é a interposição lingual, ou posição atípica da língua, que pode estar presente na grande maioria dos casos de mordida aberta anterior (PINHEIRO JR.; CHAVES; ALMEIDA, 1996).

O diagnóstico da mordida aberta anterior é realizado mediante a uma anamnese detalhada, exame clínico, físico e complementares, como por exemplo: modelos de gessos para estudo, radiografia panorâmica, telerradiografia, fotografias de perfil, sorriso e frontal (GUEDES-PINTO; MELLO-MOURA, 2017).

A análise dentária é realizada usando um compasso de pontas secas, uma ponta sobre o ponto médio da borda incisal do dente incisivo central superior e a outra na borda incisal do dente incisivo central inferior (ALIMERE *et al.*, 2005). A medida obtida no compasso é transferida para uma régua milimetrada e após a leitura do valor do trespasse vertical negativo, esse valor registrado corresponde ao espaço entre os arcos superior e inferior, resultando em um diagnóstico de mordida aberta anterior, posterior e lateral (ALIMERE *et al.*, 2005).

Para que um bom prognóstico no tratamento da mordida aberta anterior, ele precisa ser o mais precoce possível. A ortodontia interceptativa, na dentição decídua ou mista, é o tipo de diagnóstico dentoalveolar que apresenta o prognóstico mais favorável (ALMEIDA *et al.*, 1998). Nos casos de envolvimento esquelético, o tratamento ortodôntico nem sempre terá o resultado satisfatório, sendo

possivelmente necessário a realização de cirurgia ortognática quando adulto (ALMEIDA *et al.*, 1998).

Durante a terapêutica ortodôntica precoce, o tratamento interdisciplinar entre a ortodontia e a fonoaudiologia busca o equilíbrio miofuncional, através da prevenção, habilitação e a reabilitação das funções estomatognática (PEREIRA; OLIVEIRA; CARDOSO, 2017). É de extrema importância para o tratamento a avaliação e a intervenção dos casos, o fonoaudiólogo e o cirurgião-dentista atuarem juntos para diminuir os casos de recidiva (PEREIRA; OLIVEIRA; CARDOSO, 2017).

O tratamento com a ortodontia interceptativa na infância, pode ser realizado com o aparelho chamado grade palatina, que é um tratamento da mordida aberta anterior com o objetivo de servir como "lembrete" para a criança interromper os hábitos bucais deletérios, podendo ser um aparelho removível ou fixo (JANSON *et al.*, 2013).

Segundo Janson *et al.* (2013), o importante é lembrar que quanto mais jovem for o paciente, ou precoce for o tratamento de mordida aberta anterior, mais rápido será a reabilitação ortopédica pois o desenvolvimento ósseo esquelético ainda está em fase de crescimento (JANSON *et al.*, 2013).

3 RELATO DE CASO

Paciente N. F. X., 8 anos, sexo feminino, melanoderma, bom estado de saúde geral, com sua responsável (mãe) buscaram a Faculdade de Odontologia da Facmais, Inhumas-Goiás, na disciplina de Clínica de Atenção Básica da Criança e do Adolescente para tratamento odontológico, com a queixa de "dor de dente" (*sic*). Após anamnese e exame clínico foi diagnosticado dentadura mista no primeiro período transitório; presença de cárie nos dentes 65 e 75, destruição coronária do dente 85; mordida aberta anterior causada por interposição lingual com comprometimento negativo da fonação, estética e autoestima da paciente. Foi necessário realizar a exodontia de urgência do dente 85 devido histórico de dor e impossibilidade endodôntica e restauradora. A condição clínica intra oral inicial (após 7 dias da exodontia do dente 85) e os exames complementares solicitados (radiografias interproximais do lado direito e esquerdo e periapical do dente 75) estão apresentados na Figura 1 (**Figura 1**).

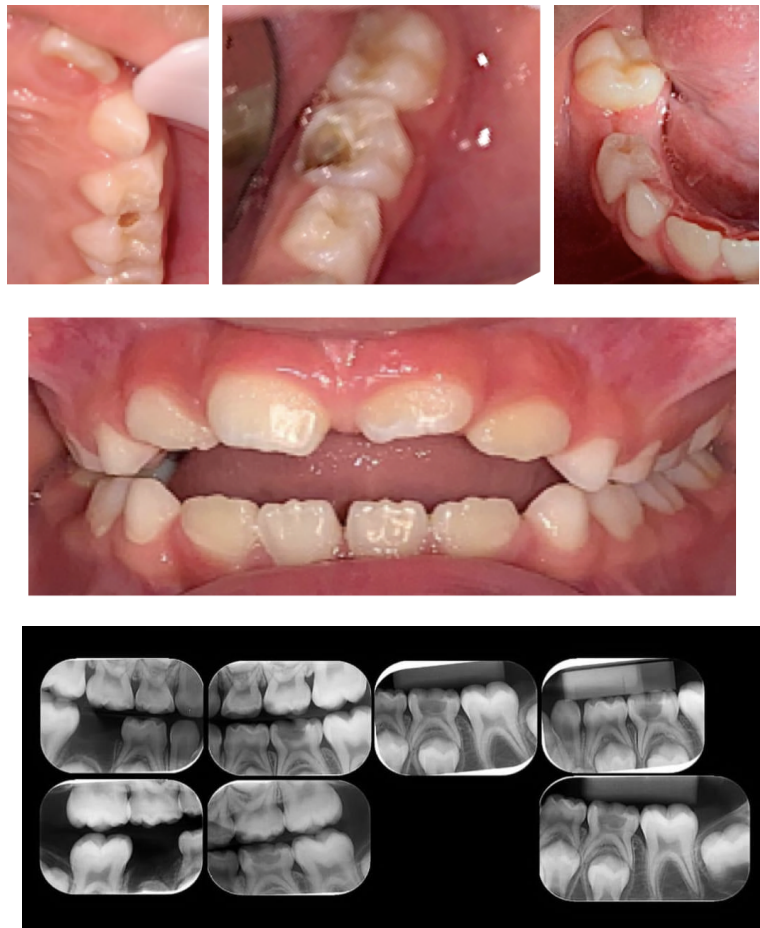

Figura 1 - Fotos iniciais intra-orais (região superior esquerda, inferior direita e esquerda e em oclusão frontal) e radiografias interproximais do lado direito e esquerdo e periapical do dente 75. Fonte: Arquivo Pessoal.

O plano de tratamento inicialmente foi a restauração em resina composta no dente 65; capeamento pulpar indireto e restauração em resina composta no dente 75; por se tratar de uma perda precoce do dente 85 foi necessário a confecção de um mantenedor de espaço fixo (através de grampos de retenção e resina composta) apoiado no dente 84 e 46 (**Figura 2**). Após a autorização da mãe sobre o plano de

tratamento proposto pelos alunos sob a orientação da professora da disciplina, foi realizado o tratamento descrito.

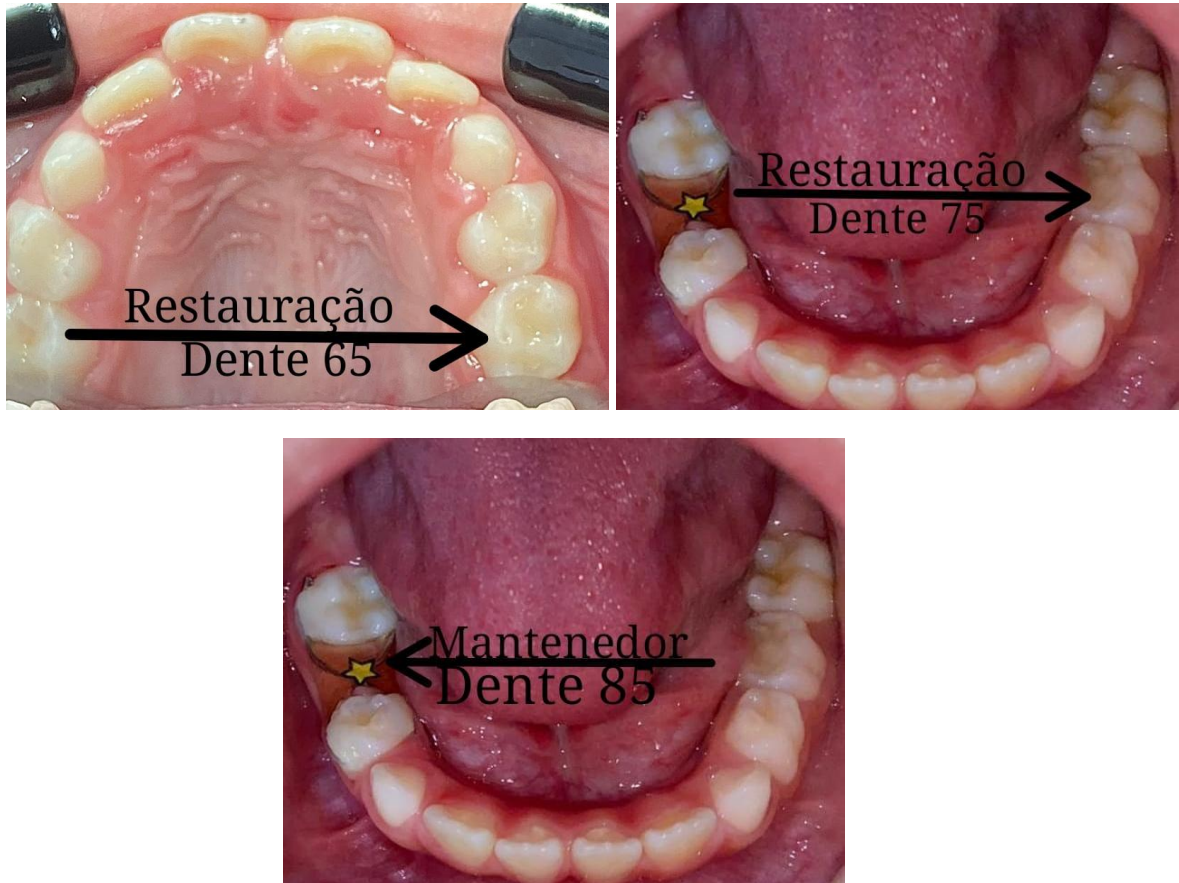


Figura 2 - Restauração do dente (65), restauração do dente (75) e mantenedor de espaço em região do dente (45). Fonte: Arquivo Pessoal.

No retorno de acompanhamento após cinco meses, foi realizada uma radiografia periapical do dente 45 para avaliar a erupção do mesmo, e foi indicado continuar com o mantenedor de espaço por mais tempo para permitir a irrupção do dente 45 (2º pré-molar inferior direito) evitando a angulação dos dentes adjacentes (**Figura 3**). Na segunda fase de tratamento foi solicitado o pedido de radiografia panorâmica para planejamento do aparelho ortodôntico grade palatina fixa, devido a presença da má oclusão mordida aberta anterior (**Figura 4**).

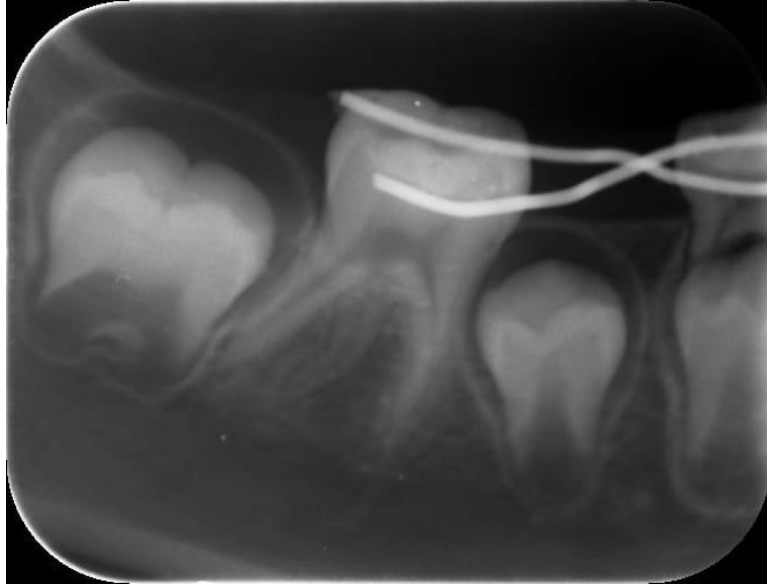


Figura 3 - Radiografia periapical do dente (45). Fonte: Arquivo pessoal.

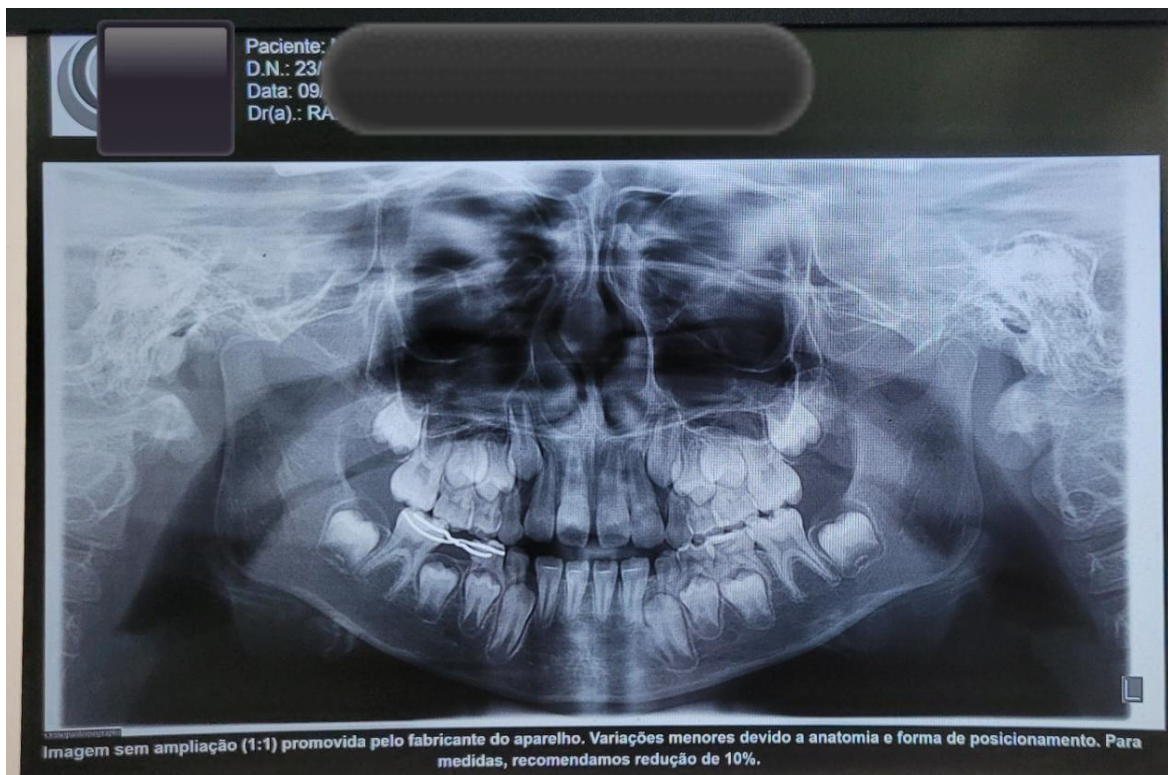

Figura 4 - Radiografia panorâmica. Fonte: Arquivo pessoal.

O diagnóstico ortodôntico foi, paciente dolicofacial, padrão facial tipo II, perfil convexo, simétrica, dentadura mista, sem selamento labial em repouso, com presença de mordida aberta anterior de 5mm e interposição lingual (Figura 5 e 6).

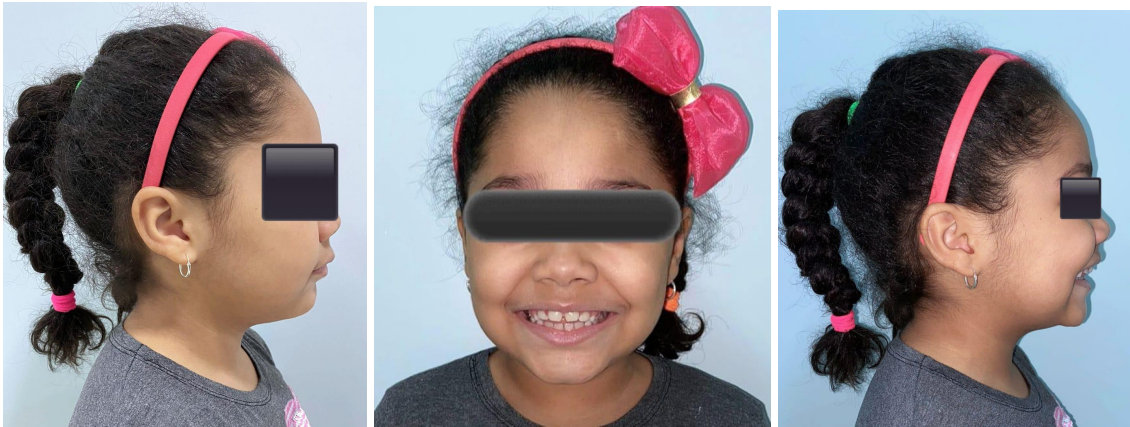


Figura 5 - Fotografias iniciais extra oral de perfil, frontal e lateral. Fonte: Arquivo pessoal

O plano de tratamento ortodôntico foi: moldagem de estudo; bandagem dos primeiros molares permanentes superiores e moldagem de transferência; envio para o laboratório confeccionar o aparelho; profilaxia e cimentação do aparelho grade palatina fixa com cimento de ionômero de vidro (**Figura 6**). Por fim, foi repassado à responsável e a criança a importância da colaboração de ambas sobre os cuidados com o aparelho, alimentação e higienização, e agendado o retorno para 90 dias.

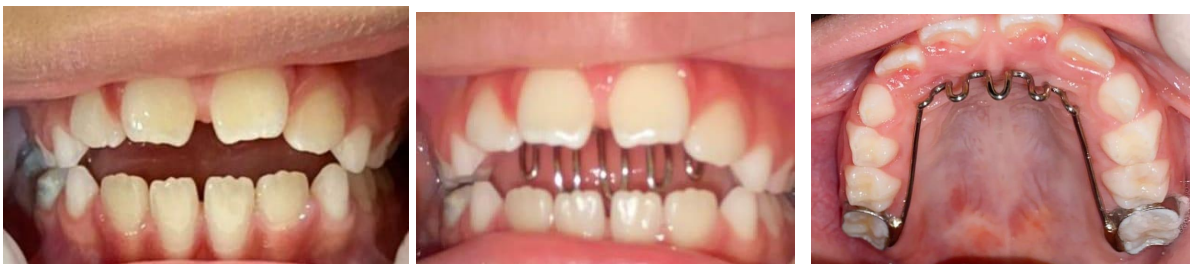

Figura 6 - Fotografias intra orais inicial e após cimentação do aparelho grade palatina. Fonte: Arquivo pessoal.

Após os 90 dias da cimentação do aparelho grade palatina fixa foi realizada a consulta de retorno da paciente e a medição da mordida aberta pela distância entre

as bordas incisais superiores e inferiores com a nova medida de 3,5mm, reduzindo 1,5mm da medida inicial, e fotografias de acompanhamento (**Figuras 7 e 8**).

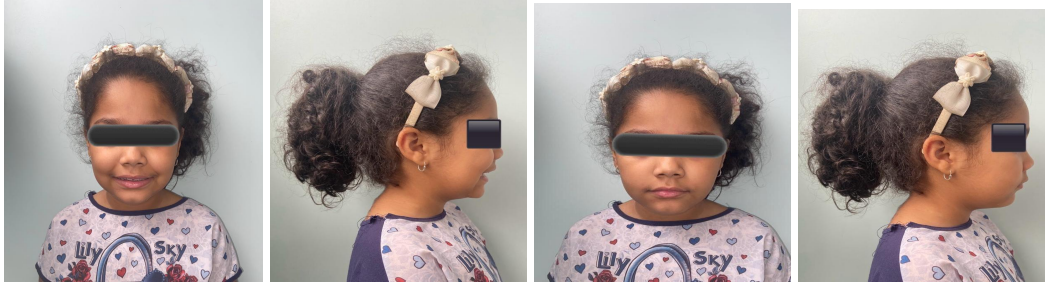

Figura 7 - Fotografias 90 dias após cimentação da grade palatina, extra oral do rosto frontal e lateral. Fonte: Arquivo pessoal.

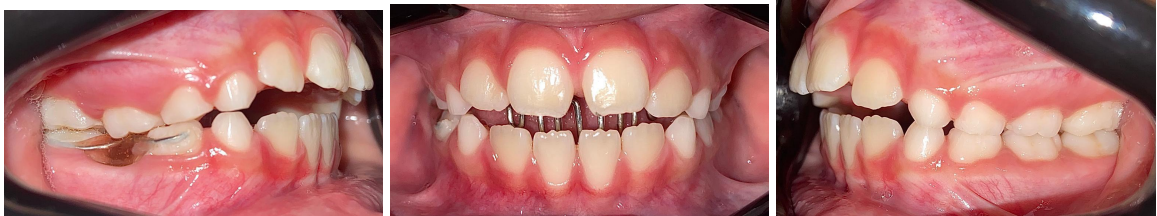

Figura 8 - Fotografia intra oral da mordida lateral direita, frontal e lateral esquerda. Fonte: Arquivo pessoal.

Para acompanhamento da erupção do dente 45 foi solicitado o pedido de radiografia periapical, devido a presença do mantenedor de espaço instalado previamente (**Figura 9**). No mesmo dia, foi orientado à responsável que seria de grande importância associar o acompanhamento fonoaudiológico junto ao tratamento ortodôntico interceptativo para promover uma readaptação do posicionamento da língua. Assim, foi realizado também o encaminhamento para a terapia fonoaudiológica (**Figura 9**).

FACULDADE DE INHUMAS FAQMAIS	FACULDADE DE INHUMAS FAQMAIS
NO: [REDACTED] ENDE: [REDACTED]	NOME: [REDACTED] ENDEREÇO: [REDACTED]
<p style="text-align: center;"><u>Solicitação</u></p> <p>Solicitado Exame de Radiografia periapical da região do dente 85 que possui aparelho mantenedor de espaço. Objetivo de avaliar desenvolvimento do germe do dente mesioer permanent.</p> <p style="text-align: right;">Inhumas, 21/10/2022 [REDACTED]</p>	<p style="text-align: center;"><u>Encaminhamento</u></p> <p>Encaminho a paciente para avaliação fonoaudiológica devido presença de interposição lingual e presença de mordida aberta anterior. Paciente está em tratamento na Clínica Odontológica da Fac Mais. Aguardamos o parecer sobre o diagnóstico fonoaudiológico e necessidade de terapia fonoaudiológica atualmente ou após uso do aparelho ortodôntico.</p> <p style="text-align: right;">Prof. Camila Inhumas, 21/10/2022 [REDACTED]</p>

Figura 9 - Encaminhamento de radiografia periapical e da fonoaudióloga. Fonte: Arquivo pessoal.

Após 60 dias, a responsável e a paciente retornaram com a radiografia periapical e foi indicado a retirada do mantenedor de espaço devido o dente 45 já ter início de formação radicular e o dente 84 que estava apoiado o mantenedor de espaço apresentar mobilidade e reabsorção radicular fisiológica (**Figura 10**). Também foi realizada uma nova medição da mordida aberta anterior com a mensuração de 3,0mm entre as bordas incisais superiores e inferiores, e sendo programado o retorno para 90 dias.

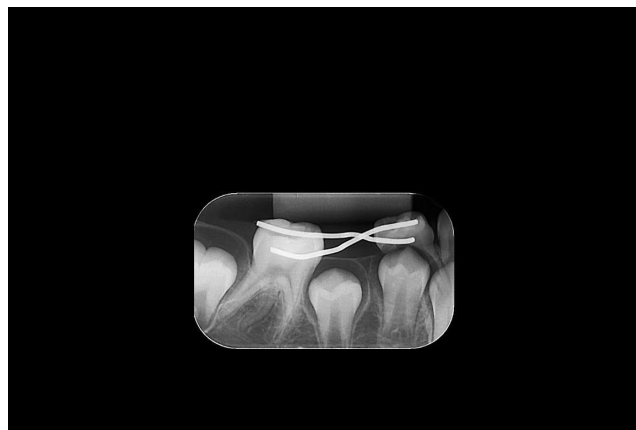

Figura 10 - Radiografia periapical dente (45). Fonte: Arquivo pessoal.

No retorno de acompanhamento após 90 dias, a responsável e a paciente vieram a consulta e a mãe nos informou que a fonoaudióloga solicitou a retirada do aparelho grade palatina fixa para realização do tratamento fonoaudiológico, assim foi removido o aparelho e realizou-se as fotografias do atual estado da mordida aberta anterior (**Figura 11 e 12**). A medida obtida da distância entre as bordas incisais superiores e inferiores foi 2,0 mm (**Figura 12**).

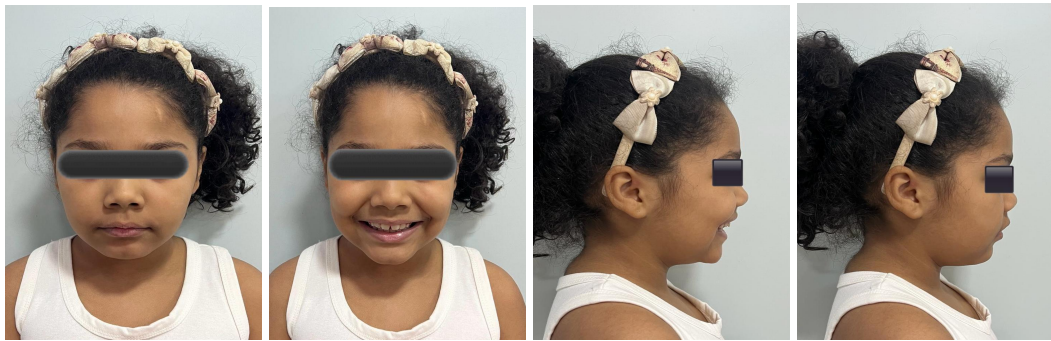

Figura 11 - Fotografias extra orais. Fonte: Arquivo pessoal.

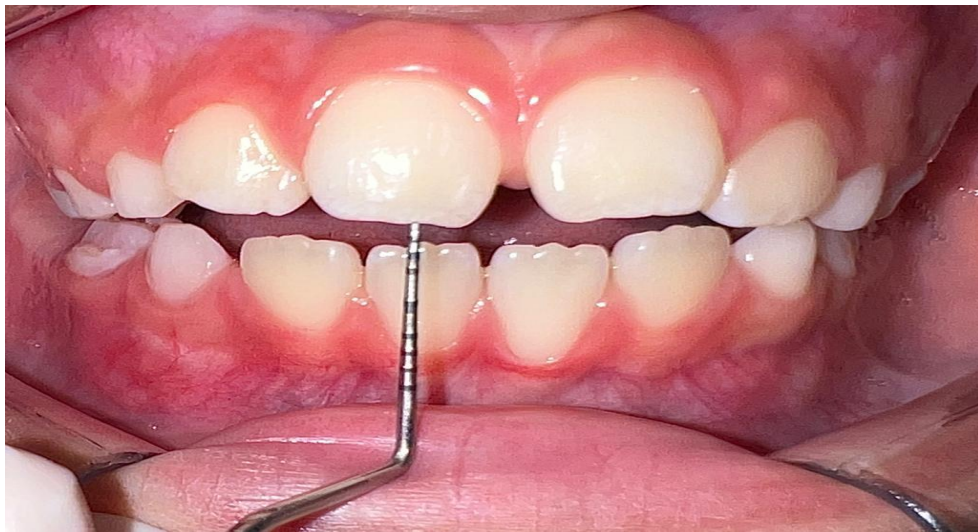

Figura 12 - Fotografia intra oral da mordida medindo a distância entre o arco superior e inferior. Fonte: Arquivo pessoal.

No último retorno, 30 dias após a remoção da grade palatina, a mãe nos relatou que já havia iniciado a terapia com fonoaudióloga. A terapia será de 10 sessões conforme indicado no tratamento fonoaudiológico. Realizamos as fotografias finais do tratamento ortodôntico interceptativo, a mensuração da mordida

aberta anterior, não houve recidiva permanecendo em 2 mm (**Figura 13**). Foi orientado a mãe da paciente que após finalizar a terapia fonoaudiológica, retornar ao cirurgião-dentista especialista em ortodontia para, se necessário, iniciar o tratamento ortodôntico corretivo. Realizamos a montagem das fotografias iniciais e as finais do tratamento ortodôntico interceptativo com duração de 11 meses para comparação (**Figura 14**).

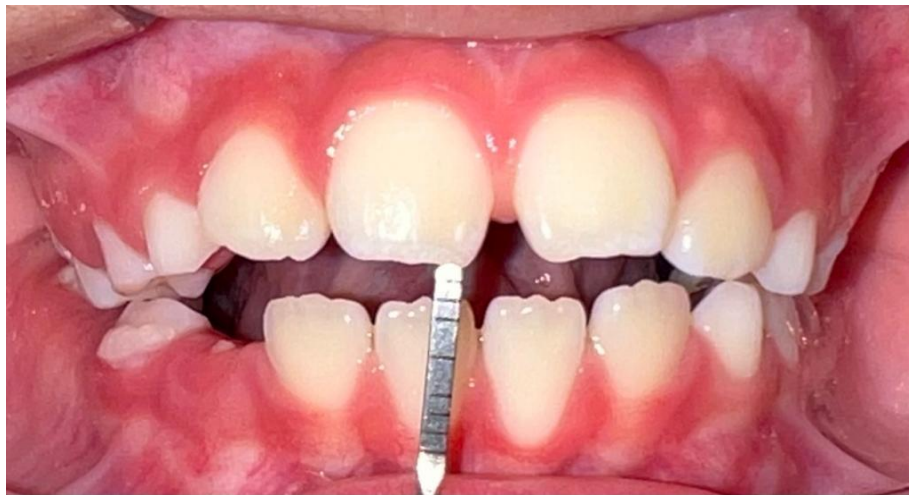

Figura 13 - Fotografia intra oral final do tratamento ortodôntico interceptativo com duração de 11 meses. Fonte: Arquivo pessoal.

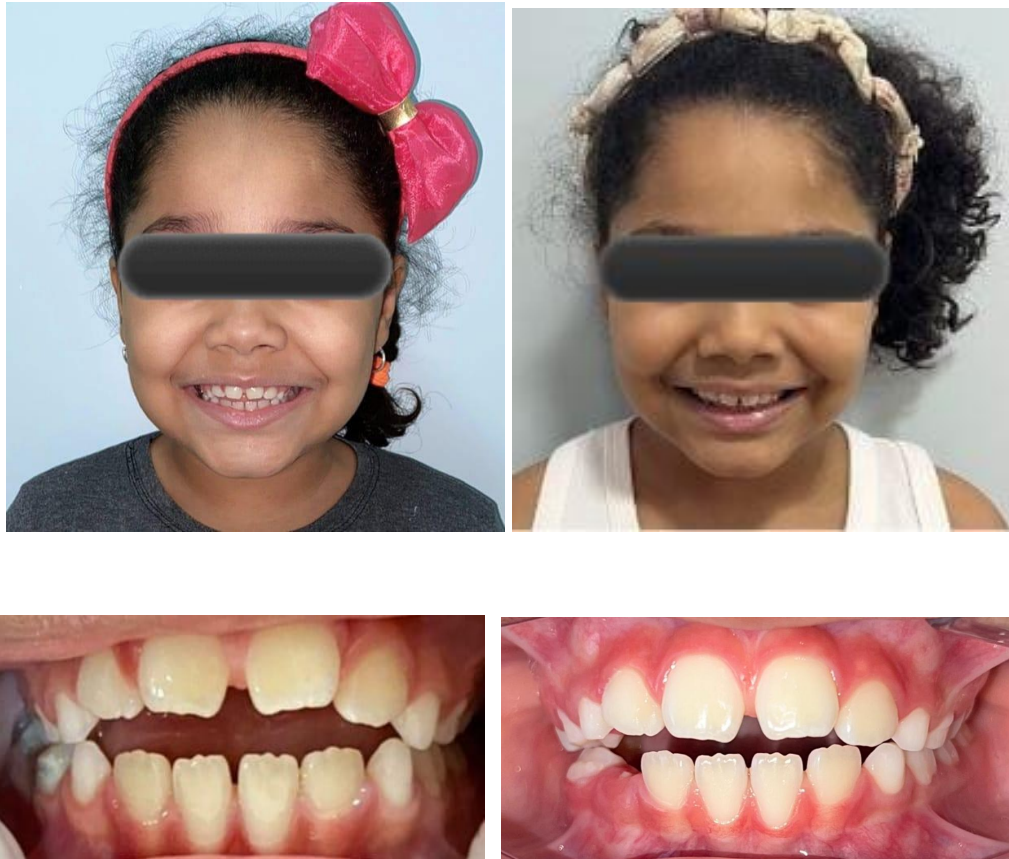

Figura 14 - Fotografias intra orais do antes e depois do tratamento ortodôntico interceptativo. Fonte: Arquivo pessoal.

4 DISCUSSÃO

Segundo Souza *et al.* (2004), existem diversos fatores etiológicos envolvidos na mordida aberta, sendo considerada uma má oclusão de difícil tratamento (SOUZA *et al.*, 2004). A mordida aberta possui etiologia multifatorial, podendo acontecer por crescimento e desenvolvimento vertical anormal craniofacial, interposição lingual, respiração bucal, hábitos bucais deletérios e outros (ABI ANTOUN *et al.*, 2018).

De acordo com Beltrão (2002), os fatores ambientais e a genética podem desencadear a mordida aberta anterior, sendo eles a sucção digital, o uso chupeta ou mamadeiras, desvios funcionais da língua e dos lábios, respiração bucal, dentre outros (BELTRÃO, 2002).

A autora Celli *et al.* (2013), diz que o tratamento da mordida aberta anterior em idade precoce, principalmente na dentadura mista favorece no desenvolvimento e crescimento craniofacial, impedindo que as alterações dentoalveolares, resultem em deformidades esqueléticas comprometendo assim a face e a funcionalidade dos maxilares (CELLI *et al.*, 2013).

Franco, Araújo e Habib (2001), citaram os autores Siblelny (1962) e Miller (1969), para descreverem os tratamentos miofuncionais utilizando a terapia miofuncional para modificar a função com exercícios para reeducar a musculatura orofacial na deglutição, fonação e posição postural em repouso (FRANCO; ARAÚJO; HABIB, 2001).

No relato do caso descrito neste artigo, a mordida aberta anterior possui etiologia principal na interposição lingual. Proffit *et al.* (2007) explica que os elementos dentários mais atingidos por essas forças causadas pelo hábito deletério são os dentes anteriores, onde a língua tende a repousar (PROFFIT *et al.*, 2007).

Segundo Dawson (1974), a mordida aberta anterior é medida de acordo com a sua altura entre as bordas incisais dos dentes anteriores, a abertura até 1 mm é considerada mínima, a abertura de 1 a 5 mm é considerada moderada, e a abertura acima de 5 mm é considerada severa (DAWSON, 1974).

Segundo Janson *et al.* (2013), o tratamento com a ortodontia interceptativa na infância com o aparelho grade palatina é um grande aliado com o objetivo de interromper os hábitos bucais deletérios que persistirem após os 5 anos de idade, (JANSON *et al.*, 2013). A paciente deste estudo por ter 8 anos de idade e possuir o hábito de interposição lingual, foi indicado o aparelho fixo de grade palatina a fim de não depender da colaboração da paciente para o uso e com isso atuar de forma constante. Assim, o tratamento ortodôntico interceptativo teve a duração de 11 meses, resultando na redução da mordida aberta de 5 mm para 2 mm de distância entre as bordas incisais dos dentes incisivos anteriores.

Durante a terapêutica da mordida aberta anterior em crianças, o tratamento interdisciplinar é comumente necessário, como por exemplo a atuação da ortodontia e fonoaudiologia em busca do equilíbrio miofuncional, através da prevenção e reabilitação das funções estomatognáticas (PEREIRA; OLIVEIRA; CARDOSO, 2017). No presente caso, a paciente já está na fase de tratamento com a

fonoaudióloga objetivando corrigir e educar o posicionamento lingual para evitar a recidiva da mordida aberta anterior.

O tratamento da mordida aberta anterior na infância possui as vantagens para permitir o correto desenvolvimento ósseo esquelético da criança em fase de crescimento (JANSON *et al.*, 2013). Entretanto, independente da etiologia dentária ou esquelética, é necessário o acompanhamento da criança pois pode ser necessário novas fases de tratamento ortodôntico no futuro, assim como recomendado no presente caso.

CONSIDERAÇÕES FINAIS

O tratamento interdisciplinar (odontopediatria, ortodontia e fonoaudiologia) deste caso clínico foi primordial para a obtenção dos resultados até esse momento, com a redução significativa da mordida aberta anterior que a paciente possuía. A paciente está em tratamento fonoaudiológico atualmente e a mãe está ciente da importância de manter o acompanhamento ortodôntico em virtude do processo de crescimento e desenvolvimento da criança, podendo haver necessidade de novas intervenções ortodônticas.

REFERÊNCIAS

ABI ANTOUN, T. R.; SANTOS, D. C. L. dos; FLAIBAN, E.; *et al.* Mordida Aberta Anterior. **Revista de Odontologia da Universidade Cidade de São Paulo**, v. 30, n. 2, p. 190-199, 2018.

ABRÃO, J.; MORO, A.; HORLIANA, R. F.; *et al.* **Ortodontia preventiva: diagnóstico e tratamento**. 1º ed. 2014. São Paulo: Artes Médicas, 2014.

ALIMERE, H. C.; THOMAZINHO, A.; FELÍCIO, C. M. de. Mordida aberta anterior: uma fórmula para o diagnóstico diferencial. **Pró-Fono Revista de Atualização Científica**, v. 17, p. 367-374, 2005.

ALMEIDA, R. R. de; ALMEIDA-PEDRIN, R. R. de; ALMEIDA, M. R. de; *et al.* Displasias verticais: mordida aberta anterior–tratamento e estabilidade. **Rev Dental Press Ortodon Ortop Facial, Maringá**, v. 8, p. 91-119, 2003.

- ALMEIDA, R. R. de; SANTOS, S. C. B. N.; SANTOS, E. C. A.; *et al.* Mordida aberta anterior-considerações e apresentação de um caso clínico. **Dental Press Ort Ortop Fac**, v. 3, n. 2, p. 17-29, 1998.
- ANDERSON, G. M.. **Practical orthodontics**. 7 ed. Michigan: Mosby, 1948.
- BELTRÃO, R. T. S. **Estabilidade a longo prazo do tratamento da mordida aberta, com extrações, na dentadura permanente**. 2002. Tese de Doutorado. Universidade de São Paulo. Escola Politécnica da Universidade de São Paulo. São Paulo, 2002.
- BURFORD, D.; NOAR, J. H. The causes, diagnosis and treatment of anterior open bite. **Dental update**, v. 30, n. 5, p. 235-241, 2003.
- CASTRO, M. S. J. de, TORO, A. A. D. C.; SAKANO, E.; *et al.* Evaluation of oral functions of the stomatognathic system according to the levels of asthma severity. **Jornal da Sociedade Brasileira de Fonoaudiologia**, v. 24, p. 119-124, 2012.
- CELLI, C.; SANTOS-PINTO, P. R.; CAPELOZZA FILHO, L.; *et al.* Correção da mordida aberta anterior com a utilização do aparelho expansor removível com concha suspensa Celli-C. **Rev Clín Ortod Dental Press.**, v. 12, n. 3, p. 38-50, 2013.
- DAWSON, P. E. **Solving anterior open bite problems**. Saint Louis: Mosby, 1974.
- FRANCO, F. C. M.; ARAÚJO, T. M.; HABIB, F. Pontas ativas: um recurso para o tratamento da mordida aberta anterior. **Ortodon Gaúch**, v. 5, n. 1, p. 5-12, 2001.
- GOMES, G. Z. **Consequências dos hábitos orais deletérios na odontopediatria**. (Trabalho de Conclusão de Curso) Centro Universitário UniGuairacá de Guarapuava. Curso de Odontologia. Guarapuava, 2021.
- GUEDES-PINTO, A. C.; MELLO-MOURA, A. C. V. **Odontopediatria**. 9a Edição. Rio de Janeiro: Editora Santos, 2017
- JANSON, G.; GARIB, D. G.; PINZAN, A.; *et al.* **Introdução à Ortodontia-Série Abeno**. São Paulo: Artes Médicas Editora, 2013.
- KIM, Y. H. Overbite depth indicator with particular reference to anterior open-bite. **American journal of orthodontics**, v. 65, n. 6, p. 586-611, 1974.
- MILLER, H. The early treatment of anterior open bite. **Int J Orthod.**, v. 7, n. 1, p. 5-14, 1969.
- NAKAO, T. H.; BERTOZ, F. A.; OLIVEIRA, D. T. N. de; *et al.* Hábitos bucais como fatores de risco para a mordida aberta anterior: uma revisão de literatura. **Revista Odontológica de Araçatuba**, v. 37, n. 2, p. 09-16, 2016.
- PEREIRA, T. S.; OLIVEIRA, F. de; CARDOSO, M. C. de A. F. **Associação entre hábitos orais deletérios e as estruturas e funções do sistema estomatognático:**

percepção dos responsáveis. In: CoDAS. Sociedade Brasileira de Fonoaudiologia, 2017.

PERLATO, N. M.; NAHÁS-SCOCATE, A. C. R.; JABUR, L. B.; *et al.* Correlação entre a presença do ceceio anterior e os tipos de trespasse vertical interincisivos na dentadura decídua. **Revista de Odontologia da Universidade Cidade de São Paulo**, v. 21, n. 2, p. 98-103, 2009.

PINHEIRO JR., J. M., CHAVES, A. S. M.; ALMEIDA, R. R.; *et al.* Efeitos terapêuticos suscitados pelo uso de grade palatina: um estudo cefalométrico. **Revista da Sociedade Paranaense de Ortodontia**, v. 1, n. 1, p. 9-15, 1996.

PROFFIT, W. R.; FIELDS JR., H. W.; SAVER, D. M. **Ortodontia contemporânea**. 4 ed. Rio de Janeiro: Elsevier Brasil, 2007.

RECH, R. S.; BROWN, M. A.; CARDOSO, M. C.; *et al.* Interfaces entre fonoaudiologia e odontologia: em que situações essas ciências se encontram?. **Universitas: Ciências da Saúde**, v. 13, n. 2, p. 111-125, 2015.

REIS, M. J.; PINHEIRO, C. N.; MALAFAIA, M. Tratamento da mordida aberta anterior: relato de caso clínico. **Rev. Clín. Ortod. Dent. Press**, p. 88-96, 2007.

SILVA FILHO, O. G.; GONÇALVES, R. M. G.; MAIA, F. A. Sucking habits: clinical management in dentistry. **The Journal of clinical pediatric dentistry**, v. 15, n. 3, p. 137-156, 1991.

SOUZA, J. E. P. de; JANSON, G. dos R. P.; CRUZ, K. S.; *et al.* Tratamento da mordida aberta anterior com extrações de primeiros molares superiores. **Rev. Clín. Ortod. Dent. Press**, p. 68-75, 2004.

TORRES, F.; ALMEIDA, R. R.; ALMEIDA, M. R. de; *et al.* Anterior open bite treated with a palatal crib and high-pull chin cup therapy. A prospective randomized study. **The European Journal of Orthodontics**, v. 28, n. 6, p. 610-617, 2006.

URSI, W. J. da S.; ALMEIDA, R. R. de. Mordida aberta anterior: conceito, etiologia, características, classificação e casos clínicos. **RGO** (Porto Alegre), p. 211-8, 1990.

WORMS, F. W.; MESKIN, L. H.; ISAACSON, R. J. Open-bite. **American Journal of Orthodontics**, v. 59, p. 589-595, 1971.